

# UTILIZAÇÃO DA VÍDEO LAPAROSCOPIA NO DIAGNÓSTICO DE ABDOME AGUDO

## *Autores*

Carlos Augusto Gomes<sup>1</sup>  
Cleber Soares Júnior<sup>2</sup>  
Dircénio Marques de Oliveira<sup>3</sup>  
Iomar Pinheiro Cangussu<sup>3</sup>  
Rodrigo de Oliveira Peixoto<sup>4</sup>  
Jair Rodrigues Cremonin Junior<sup>5</sup>  
Marcos Pimentel Cunha<sup>5</sup>  
Antônio José Alves de Souza Júnior<sup>5</sup>  
Aline Corrêa Durão<sup>5</sup>  
Raquel Rezende Mendes<sup>5</sup>  
Lênio Lúcio Gávio Silva<sup>6</sup>

## RESUMO

abdome agudo, apesar de constituir doença prevalente e de orientação relativamente simples na maioria dos casos, às vezes, acarreta problemas e dificuldades extremamente sérias, tanto do ponto de vista diagnóstico como terapêutico, podendo colocar em risco a vida dos pacientes. No diagnóstico de abdome agudo podem estar incluídas diversas entidades mórbidas, tanto abdominais quanto extra abdominais, de resolução clínica ou cirúrgica. Neste estudo foram avaliados 30 pacientes nos quais foi necessária a realização de vídeo laparoscopia como solução diagnóstica. Esta se mostrou decisiva em 93 % dos casos. Os pacientes avaliados apresentavam idade média de 28,06 anos com tempo de evolução média desde o início dos sintomas até a determinação diagnóstica de 36 horas. A afecção mais encontrada foi a apendicite aguda. O método vídeo laparoscópico para a definição diagnóstica se mostrou eficiente, seguro e com baixo índice de complicações.

## UNITERMOS

Laparoscopia, Doenças Intra-abdominais, Abdome Agudo

## INTRODUÇÃO

A realização do primeiro procedimento de laparoscopia ocorreu em 1902, simultaneamente em dois centros: em Dresden, por Kelling<sup>1</sup>, que visualizou os órgãos intra-abdominais de um cão com o auxílio de um cistoscópio, e em Petrogrado, por Ott<sup>2</sup>, que introduziu um espéculo no interior do abdome e, levando a iluminação com auxílio de um espelho frontal, visualizou os órgãos intracavitários.

Em 1923, Jacobeus<sup>3</sup> publicou sua experiência com aproximadamente 100 doentes. A partir daí, muitos outros autores contribuíram para o desenvolvimento da laparoscopia. Assim, Fervers<sup>4</sup>, em 1933, introduziu o gás carbônico como agente insulfante seguro para a cavidade abdomi-

nal. Veress<sup>5</sup>, em 1938, desenvolveu a agulha com obturador rombo, a qual é utilizada até hoje para criar o pneumoperitônio e inclusive leva o seu nome, tornando o procedimento mais seguro. Kalk<sup>6</sup>, hepatologista de renome, em 1951, introduz o uso de trocates e outros instrumentos úteis na laparoscopia.

Nas décadas de 70 e 80 surgiram técnicas radiológicas não invasivas de imagem (ultrassonografia, tomografia e etc..) e o método laparoscópico não foi muito difundido entre gastroenterologistas e cirurgiões gerais, sendo inicialmente muito utilizado pelos ginecologistas. Llanio et al<sup>7</sup> foram pioneiros em divulgar o método como eficaz na avaliação de urgências abdominais. A partir de 1982, quando Semm realizou a primeira apendicectomia videolaparoscópica, e, a 1986, após Cuschieri comunicar a realização de colecistectomia através de vídeo laparoscopia, este procedimento deixou de ser simplesmente diagnóstico para ser terapêutica nas doenças intra-abdominais e do aparelho digestório.<sup>6,9-11</sup>

Assim, aproximadamente um século após ser introduzido como recurso diagnóstico, o procedimento volta a ser muito utilizado e valorizado, agora com modernos e avançados equipamentos, contribuindo para o diagnóstico e tratamento de várias doenças. Consideramos assim a vídeo laparoscopia diagnóstica, também modernamente chamada de exploradora, um método eficaz e seguro para a determinação diagnóstica de entidades mórbidas abdominais ou extra-abdominais que produzam o quadro de abdome agudo.

## OBJETIVO

Avaliar a eficácia da vídeo laparoscopia diagnóstica na determinação dos quadros de abdome agudo, seus benefícios ao paciente, assim como as possíveis complicações que podem surgir a partir de sua realização.

## MÉTODO

Foram estudados 30 pacientes portadores de abdome agudo com difícil determinação diagnóstica internados no Hospital Monte Sinai de Juiz de Fora - MG, no período de dezembro de 1999 a março de 2000. Avaliaram-se os seguintes parâmetros:

- Idade, sexo e cor
- Sintomatologia e seu início
- Presença de dados clínicos sugestivos
- Observações características ao exame físico
- Exames de imagem e laboratoriais
- Realização da vídeo laparoscopia diagnóstica
- Evolução e complicações após o procedimento vídeo laparoscópico

A vídeo laparoscopia foi indicada após a análise cuidadosa da história clínica e realização detalhada do exame físico. Associa-se ainda a observação dos principais exames relativos à doença em que se suspeitava do diagnóstico, tais como ultrassonografia, tomografia computadorizada e outros exames complementares. Em todos os casos a laparoscopia foi realizada com anestesia geral.

Para a realização da vídeo laparoscopia foi empregada a técnica con-

- 1 - Professor Assistente do Departamento de Cirurgia - UFJF
- 2 - Cirurgião do Aparelho Digestivo - Hospital Monte Sinai - Juiz de Fora - MG
- 3 - Cirurgiões Gerais - Hospital Monte Sinai - Juiz de Fora - MG
- 4 - Professor Auxiliar do Departamento de Cirurgia - UFJF
- 5 - Médicos Residentes de Cirurgia Geral - UFJF
- 6 - Acadêmico do 11º período do Curso de Medicina - UFJF

vencional<sup>9</sup>. Incisão transversal supraumbilical de cerca de 1,5 cm e introdução da agulha de Veress para a realização do pneumoperitônio, sendo utilizado para a criação deste insuflador automático (Karl Storz, modelo: 264300-20). Após atingirmos distensão abdominal satisfatória (pressão entre 12-15mmHg), retirou-se a agulha de Veress e introduziu-se cuidadosamente o trocarer de 10mm, seguido da colocação da ótica (Karl Storz, lente de 10 mm e angulação de 30°), conectada à vídeo câmera. Utilizou-se o processador de imagem (Karl Storz, modelo 202301-20), fonte de luz de xenônio (Karl Storz, modelo 201320-20) e monitor Sony Trinitron 760 pixels.

O procedimento inicia-se com o exame minucioso de todo o peritônio parietal, de ambos os lobos hepáticos, do baço, do grande omento, da superfície das alças intestinais e dos demais órgãos.

## RESULTADOS

Dos 30 pacientes estudados, 17 (56,67 %) eram mulheres e 13 (43,33%) eram homens; a idade variou de 13 a 48 anos (média = 28,06 ± 9,65). O início dos sintomas até a decisão de realização da vídeo laparoscopia diagnóstica variou de 6 horas até 4 dias de evolução. A sintomatologia observada nos pacientes avaliados encontra-se demonstrada no quadro 1.

### Quadro 1

Sintomatologia Observada no Grupo de Pacientes submetidos a Vídeo Laparoscopia Diagnóstica (n = 30) \*

Sintoma	Número	%
Dor	30	100
Febre	18	60
Vômitos	14	46,7
Icterícia	1	3,3
Queixas Ginecológicas	5	16,7

\* Um mesmo paciente poderia apresentar mais de um sintoma.

A localização primária da dor relatada pelo paciente quando da sua internação está descrita no quadro 2.

### Quadro 2

Localização primária da dor nos pacientes submetidos a Vídeo Laparoscopia Diagnóstica

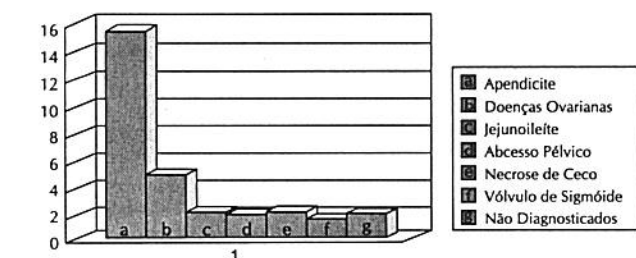
Localização	Número	%
Epigástrica	18	60
Fossa Ilíaca Direita	7	23,3
Hipocôndrio Direito	2	6,7
Difusa	2	6,7
Fossa Ilíaca Esquerda	1	3,3

Os achados da vídeo laparoscopia diagnóstica permitiram a precisa determinação diagnóstica em 28 (93,3 %) dos 30 pacientes, mostrando-se ineficaz em 2 (6,7 %) dos casos.

A origem dos quadros de Abdome Agudo definidos a partir da realização da Vídeo Laparoscopia diagnóstica encontra-se demonstrada no gráfico 1.

### Gráfico 1

Quadros determinados a partir da realização da Vídeo Laparoscopia Diagnóstica (n = 30) \*



\* Os valores demonstrados no gráfico referem-se ao número absoluto de casos.

O período de internação dos pacientes após a realização do procedimento vídeo laparoscópico variou de 1 a 4 dias (média 1,56 ± 0,81). O retorno dos pacientes às suas atividades normais ocorreu em média 6 dias após a prática laparoscópica.

A ocorrência de complicações decorrentes do método vídeo laparoscópico foi mínima, sendo relatados episódios de náuseas e vômitos no primeiro dia após intervenção em apenas 5 casos. Nenhuma outra complicação foi referida pelos pacientes.

## DISCUSSÃO

Neste estudo, a maioria dos pacientes procurou o Serviço de Emergência do Hospital Monte Sinai, em Juiz de Fora – MG com a sintomatologia descrita, na qual a dor abdominal era o sintoma comum, manifestando-se em todos os 30 casos analisados. Os demais sintomas variavam significativamente, proporcionando uma maior dificuldade na determinação etiológica do processo ali existente, caracterizando-se como quadros atípicos quando comparados com aqueles rotineiramente encontrados. Nos casos analisados, os exames complementares rotineiros, tais quais exames de sangue e bioquímica, urina, assim como imagens, contribuíram na indicação da realização da vídeo laparoscopia.

Considerando assim a dificuldade diagnóstica associada a uma deterioração clínica por parte dos pacientes, a decisão da realização da Vídeo Laparoscopia diagnóstica foi o passo seguinte para a busca de um diagnóstico de certeza. Essa prática mostrou-se eficaz em 28 (93,3 %) pacientes, mostrando-se tratar de um procedimento eficiente e cujos resultados permitem um tratamento rápido e confiável, baseado em uma certeza de diagnóstico.

Essa certeza baseia-se na exploração de toda a cavidade abdominal, procurando com isso observar qualquer tipo de alteração que pudesse se associar à etiologia do quadro clínico encontrado no paciente.

A alta hospitalar precoce e o rápido retorno dos pacientes às suas atividades normais demonstram que a importância do procedimento vídeo laparoscópico se justifica não somente pela possibilidade de uma terapêutica baseada em diagnóstico de certeza, mas também pela sua eficiência, baixíssimos níveis de complicações e precoce retorno do paciente a sua vida normal.

Consideramos, assim, que realização da Vídeo Laparoscopia Diagnóstica mostrou-se como um procedimento seguro, eficaz e com um nível mínimo de complicações para os pacientes, sendo assim um excelente caminho a ser seguido quando nos deparamos com quadros abdominais agudos, sem determinação diagnóstica e nos quais o paciente apresenta evidente piora clínica.<sup>10</sup>

♦♦♦

## SUMMARY

### USE OF VIDEO LAPAROSCOPY IN THE DIAGNOSIS OF ACUTE ABDOMEN

*Acute abdomen, in spite of being a common disease with relatively straightforward management in most of the cases, sometimes causes problems and extremely serious difficulties, as refers to diagnosis and therapeutics, placing a patient's life at risk. In the diagnosis of acute abdomen several morbid entities can be included, abdominal as well as extra abdominal, calling for clinical or surgical approaches. This study enrolled 30 patients for whom video laparoscopy was carried out to reach diagnosis. This was shown decisive in 93% of the cases. The patients' mean age was 28.06 years with mean time from onset of symptoms to final diagnosis of 36 hours. The abdominal picture most likely to be found was acute appendicitis. Video laparoscopy for defining diagnosis has proved extremely efficient, safe and free from complications.*

## KEY WORDS

*Laparoscopy, Intraabdominal diseases, Staging.*

## REFERÊNCIAS BIBLIOGRÁFICAS

- 1 - KELLING G. ZUR. Coelioskopie. Arch Klin Chir. 1923; 126: 226-29.
- 2 - OTT O. Die Direkte Beleuchtung der Bauchhöhle, der Harnblase, des Dickdarms und des Uterus zu Diagnostischen Zwecken. Revist Med. Tcheque (Prague) 1909; 2-27.
- 3 - JACOBUS HC. Kurze Übersicht über meine Erfahrungen Mit der Laparoskopie. Munch Med Wschr, 1923; 58:2017-19.
- 4 - FERVERS, J. Die laparoskopie mit dem Zystoskope mit dem Zystoskope. Medsche Klin 1933; 29: 1042-45.
- 5 - VERESS J. NEUES. Instrument zue Ausfuhrung von Brust Older Bauchpunktionen. Dtsch Med Wschr, 1931; 56: 1480-81.
- 6 - SACKIER, J.M.; BERCI, G. Diagnostic and Interventional Laparoscopy for the General Surgeon. Contemporary Surgery 1990; 37:15-26.
- 7 - LLANIO, R.; SOTTO, A.; JIMENEZ, G.; QUINTERO, M.; FERRET, O.; MANSO, E.; NODARSE, E.; Resultados obtenidos com la laparoscopia de urgencia – Reporte de 1509 casos. Revist Cub Cir 1973: 12-23-27.
- 8 - ZANTUF, L.F.; IVATURY, R.R.; SMITH, R.S.; KAWAHARA, N.T.; PORTER, J.M.; FRY, W.R.; POGGETTI, R.; BIROLINI, D.; ORGAN, C.H. Diagnostic and Therapeutic Laparoscopy for Penetrating Abdominal Trauma: a Multicenter Experience. J trauma 1997; 42: 825-29.
- 9 - SOPER, N.J.; ODEM, R.R.; CLAYMAN, R.V.; MCDUGALL, E.M. Essentials of Laparoscopy. Quality Medical Publishing, 1 ed. Saint Louis, USA, 1994, 285p.
- 10 - SILVA, A.L.; Cirurgia de Urgência. 2 ed. São Paulo, Medsi, 1994; 1032p.
- 11 - HENNING H. Indications and contra indications of Diagnostic Laparoscopy. Endoscopy 1992; 674-75.
- 12 - BARROSO, L.F.; VIEIRA, O. M. Abdome Agudo Não Traumático – Novas Propostas. 1. ed , São Paulo, Robe Editorial, 1995, 730 p.
- 13 - ROCHA, P.R.S.; ANDRADE, J.I; SOUZA, C. Abdome Agudo: Diagnóstico e Tratamento. 3. ed , São Paulo, Medsi, 1993.
- 14 - ANDREOLLO, N.A.; NETO, J.S.C; LOPES, L.R; BRANDALISE, N.; LEONARDI, L.S. A laparoscopia no Diagnóstico das doenças Intra-abdominais – Análise de 168 casos – Revista Ass Med Brasil 45 (1): 34-8, 1999.