

DERMATITE DE CONTATO POR TATUAGEM DE HENNA – RELATO DE TRÊS CASOS

Ígor Brum CURSI, Rosyane Rena de FREITAS, Hallan Rodrigues MENDONÇA, Leonora MANSUR, Cristina MANSUR, Aloísio GAMONAL
Departamento de Clínica Médica – Serviço de Dermatologia Hospital Universitário da Universidade Federal de Juiz de Fora

RESUMO

Dermatite de contato à henna é raramente descrito. A maioria dos casos de dermatite está associada a aditivos nos fixadores da henna, especialmente a parafenileno diamina (PPD). Essa substância é adicionada para reduzir o tempo de fixação da tatuagem e realçar sua cor escura. Relatamos três casos de dermatite de contato alérgica por reação à tatuagem de henna associada à parafenileno diamina.

PALAVRAS-CHAVE

Dermatite de contato; tatuagem de henna; parafenileno diamina.

INTRODUÇÃO:

Henna é um produto completamente natural, cujo agente ativo é o 2-hidroxy-1,4-naftoquinona, um corante de pele, o qual tem sido aplicado na pele em forma de fixador há cerca de 5.000 anos.¹

Em diversas partes do mundo é usada como agente cosmético tradicional, aplicado à pele para fins religiosos, reconhecimento social ou diversão. A Henna impregna as camadas superficiais da pele por várias semanas e a área pintada pode ser exposta a água arbitrariamente.

Tatuagens escuras e temporárias de henna são muito comuns como adorno, sendo também usadas nas mãos ou cabelos como agente cosmético em cerimônias tradicionais. A henna pode ser aplicada no tratamento da dermatite seborréica e infecções fúngicas, sendo largamente usada como agente marcador de pele, durável, em pacientes submetidos à radioterapia externa, permitindo o banho ao paciente, aumentando seu conforto.

Embora a dermatite de contato ao produto natural seja incomum, a adição de um corante de cabelo chamado parafenileno diamina (PPD) aumenta o risco de sensibilização.²⁻¹⁷ A longa duração do contato com a pele, a alta concentração de materiais sensibilizantes e a ausência de agentes neutralizantes, aumenta dramaticamente o risco da sensibilização. Esse é o motivo pelo qual a substância é proibida para aplicação direta na pele. Eritema multiforme e despigmentação, associada a dermatite de contato alérgica à tatuagem de henna por hipersensibilidade ao PPD têm sido descrito.^{18, 19}

Há estudos demonstrando casos de alergias sazonais severas como rinoconjuntivite após a aplicação da tatuagem de henna.

Há relatado o caso de um homem de 27 anos, que desenvolveu anemia hemolítica e insuficiência renal aguda após a aplicação de henna no abdome, região inguinal e pernas para tratar lesões na pele²¹ e, também, hemólise em crianças por deficiência de glicose-6-fosfato desidrogenase.^{21,22}

Estudos identificaram a presença e concentração do PPD adicionado à henna escura utilizada na confecção de tatuagens de pacientes que desenvolveram alergia e demonstraram que estava presente na concentração de 15,7%, significativamente mais alta que a das tinturas de cabelo comercializadas.²³

RELATO DE CASO 1:

Após sete dias da confecção da tatuagem de henna, homem, 25 anos, desenvolveu um processo inflamatório com pápulas eritematosas no local exato da tatuagem, seguindo seu contorno. (Fig 1)

Investigação histopatológica da lesão revelou dermatite espongiótica com denso infiltrado linfocitário. O "Patch test" demonstrou forte reação positiva ao PPD a 1% em petrolato. O teste foi negativo para o pó de henna. (Fig 2)

Figura 1

Dermatite de contato alérgica no local da tatuagem de henna

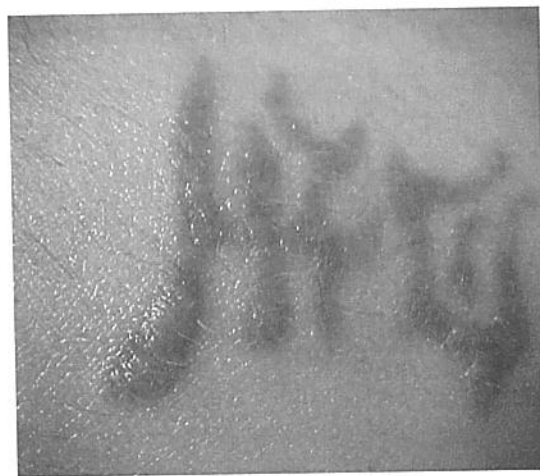

RELATO DE CASO 2:

Mulher, 16 anos, desenvolveu dermatite de contato alérgica no local da tatuagem de henna, no braço esquerdo, com despigmentação um mês após a aplicação. "Patch test" foi positivo para PPD a 1% em petrolato e negativo para o pó de henna, confirmando a ausência de alergia à henna. (Fig 3)

Figura 2

Processo inflamatório 8 dias após a tatuagem de henna

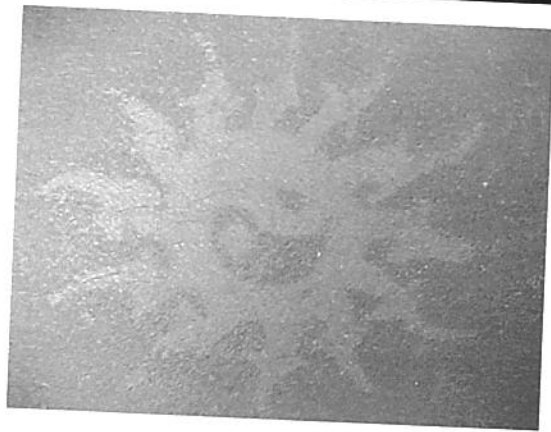


RELATO DE CASO 3:

Criança, 10 anos, apresentou erupções inflamatória na pele do dorso quatro dias após a confecção da tatuagem de henna. O "Patch test" exibiu moderada reação positiva ao PPD a 1% em petrolato. As lesões persistiram por 4 semanas. (Fig 4)

Figura 3

Dermatite de contato na local da tatuagem de henna no braço esquerdo



DISCUSSÃO:

Tatuagens temporárias têm se tornado popular por ser uma alternativa às tatuagens de duração permanente. A tinta mais comumente utilizada para tatuagens temporárias é a henna. A henna é considerada possuidora de baixa alergenicidade, pela pouca frequência com que casos de dermatite de contato alérgica ao produto são descritos.

Menos que pela própria henna, a reação alérgica parece ser causada pelo corante PPD, que é adicionado em altas concentrações para produzir um efeito de maior enegrecimento da tatuagem. O crescimento da incidência dessas complicações requer observação mais próxima, enquanto usuários deveriam ser alertados sobre a possível reação alérgica subsequente, especialmente após tinturas de cabelo a base de PPD. Altas concentrações de PPD aumentam a chance de sensibilização alérgica com conseqüências a longo tempo, pondo em risco a saúde.

Figura 4

Dermatite de contato à henna na forma de um menino jogando futebol



CONCLUSÃO

Relatos de dermatite de contato à henna são raros. A maioria dos casos de dermatite está associada a aditivos nos fixadores da henna, especialmente o PPD. Essa substância é adicionada para reduzir o tempo de fixação da tatuagem e realçar sua cor escura. A mistura utilizada pelos tatuadores possivelmente contem henna natural, um fraco e raro sensibilizante da pele e também agentes corantes químicos, como diaminobenzenos (parafenileno diamina) e/ou diaminotoluenos.

A longa duração do contato com a pele, a alta concentração de materiais sensibilizantes e a ausência de agentes neutralizantes elevam, dramaticamente, o risco de sensibilização. Este é o motivo pelo qual tais substâncias são proibidas para a aplicação direta sobre a pele. Com a popularização do uso de tatuagens, futuros casos de reação alérgica ao PPD são esperados.

SUMMARY

CONTACT DERMATITIS TO HENNA SKIN TATTOO: A THREE - CASE REPORT

Contact dermatitis to henna has been rarely reported. Most cases of dermatitis are related to additives used in the henna paste, especially paraphenylene diamine(PPD). This substance is added to shorten the time of paste application and to enhance the darkness of the color. We report three cases of an allergic contact dermatitis reaction to henna skin tattoo due to a paraphenylene diamine derivative.

KEY WORDS:

Contact dermatitis; henna skin tattoo; paraphenylene diamina.



REFERÊNCIAS BIBLIOGRÁFICAS

- 1 - Wurstbouer K, Sedlmayer F, Kogelnik HD. Skin markings in external radiotherapy by temporary tattooing with henna: improvement of accuracy and increased patient comfort. *Int J Radiat Oncol Biol Phys* 2001; 50: 179-81.
- 2 - Bolhaar ST, Mulder M, Van GCJ. IgE mediated allergy to henna. *Allergy* 2001; 56: 248.
- 3 - Chung WH, Chang YC, Yang LJ, Hung SI, Wong WR, Lin JY, et al. Clinicopathologic features of skin reactions to temporary tattoos and analysis of possible causes. *Arch Dermatol* 2002; 138: 88-92.
- 4 - Di Landro A, Valsecchi R, Cainelli T. Temporary henna tattoos: an increasing risk of contact dermatitis. *Am J Contact Dermat* 2001; 12: 186-7.
- 5 - Kulkarni PD, Herron JB, Moores WB, Hahn HB. What is your diagnosis? Allergic contact dermatitis to paraphenylenediamin in a temporary henna tattoo. *Cutis* 2001; 68: 187,229-30.
- 6 - Läuche S, Lautenschloger S. Contact dermatitis after temporary henna tattoos an increasin phenomenon. *Swiss Med Wkly* 2001; 131: 199-202.
- 7 - Le Coz CJ, Lefebvre C, Keller F, Grosshans E. Allergic contact dermatitis caused by skin painting (pseudotattooing) with black henna: a mixture of henna and p-phenylenediamine and its derivatives. *Arch Dermatol* 2000; 136: 1515-7.
- 8 - Lestringant GG, Bener A, Frossard PM. Cutaneous reactions to henna and associated additives. *Br J Dermatol* 1999; 141: 598-600.
- 9 - LewinPK. Temporary henna tattoo with permanent scarification *CMAJ* 1999; 160: 310.
- 10 - Nikkels AF, Henry F, Piérard GE. Allergy reaction to decorative skin paintings. *J Eur Acad Dermatol Venereol* 2000; 15: 140-2.
- 11 - Oztass MO, Onder M, Oztass P, Atohan C. Contact allergy to henna. *J Eur Acad Dermatol Venereol* 2001; 15: 91-2.
- 12 - Raison-Peyron N, Meunier L, Vian L, Meynodier J. Contact dermatitis caused by labile henna skin tattoo. *Ann Dermatol Venereol* 2000; 127: 1083-6.
- 13 - Thami GP, Kaur SK, Anwar AJ. *Allergy* 2001; 56: 1013-4.
- 14 - Ernest E. Adverse effects of herbal drugs in dermatology. *Br J Dermatol* 2000; 143: 923-9.
- 15 - Mahler V, Schultz E. Prolonged lichenoid reaction and cross-sensitivity

to para-substituted amino-compounds due to temporary henna tattoo. *Int J Dermatol* 2002; 41: 301-3.

16 - Ruiz-Vázquez P, Silva FJ. Aberrant splicing of the *Drosophila melanogaster* phenylalanine hydroxylase pre-mRNA caused by the insertion of a B104/roo transposable element in the henna locus. *Insect Biochem Mol Biol* 1999; 29: 311-8.

17 - Lekouch N, Sedki A, Nejmeddine A, Gamon S. Lead and traditional Moroccan pharmacopoeia. *Sci Total Environ* 2001; 280: 39-43.

18 - Jappe V, Hausen BM, Petzoldt D. Erythema-multiforme-like eruption and depigmentation following allergic contact dermatitis from a paint-on henna tattoo, due to para-phenylenediamine contact hypersensitivity. *Contact Dermatitis* 2001; 45: 249-50.

19 - Wöhrl S, Hemmer W, Focke M, Götz M, Jarisch R. Hypo pigmentation

after non-permanent henna tattoo. *J Eur Acad Dermatol Venereol* 2002; 15: 470-2.

20 - Devecioglu C, Kartar S, Dogru O, Tas MA. Henna induced hemolytic anemia and acute renal failure. *Turk J Pediatr* 2001; 43: 65-6.

21 - Onder M, Atahan CA, Oztas P, Oztas MO. Temporary henna tattoo reactions in children. *Int J Dermatol* 2001; 40: 577-9.

22 - Raupp O, Hassan JA, Varughese M, Kristiansson B. Henna cause: threatening haemolysis in glucose-6-phosphate dehydrogenase deficiency. *Arch Dis Child* 2001; 85: 411-2.

23 - Brancaccio RR, Brown LH, Chang YT, Fogelman JP, Mafong Cohen DE. Identification and quantification of para-phenylenediamine in a temporary black henna tattoo. *Am J Contact Dermat* 2002; 15: 8.