

Vitória Batista Clemente¹
Lara Martins Araújo¹
Vívian Gonçalves Carvalho Souza²
Laísa Araújo Cortines Laxe³
Mariana Simões Oliveira²
Ana Carolina Morais Apolônio⁴

¹Graduação em Odontologia, Faculdade de Odontologia, Universidade Federal de Juiz de Fora, Brasil.

²Programa de Pós-graduação em Odontologia, Faculdade de Odontologia, Universidade Federal de Juiz de Fora, Brasil.

³Departamento de Odontologia Restauradora, Faculdade de Odontologia, Universidade Federal de Juiz de Fora, Brasil.

⁴Departamento de Parasitologia, Microbiologia e Imunologia, Instituto de Ciências Biológicas, Universidade Federal de Juiz de Fora, Brasil.

✉ Ana Carolina Apolônio

Campus Universitário, R. José Lourenço Kelmer, s/n, São Pedro, Juiz de Fora, Minas Gerais

CEP: 36036-900

✉ carolina.apolonio@ufjf.br

RESUMO

Introdução: A terapia pulpar vital é o tratamento que visa a manutenção da vitalidade pulpar e da função do dente. Para a pulpotomia, os materiais são escolhidos baseados em algumas características fundamentais, tais como a biocompatibilidade e bioatividade. Atualmente, o Agregado de Trióxido Mineral (MTA) é o mais comumente utilizado para este procedimento. **Objetivo:** Identificar o melhor material para uso em pulpotomia em dentes decíduos considerando a propriedade de biocompatibilidade, através de revisão sistemática da literatura e metanálise. **Material e Métodos:** A pergunta norteadora foi: "Qual é o melhor agente para pulpotomia em termos de biocompatibilidade?". Foi realizada pesquisa nas bases de dados eletrônicas Medline/PubMed, SciELO, LILACS e *Web of Science* sem restrição de data inicial até outubro de 2020, usando os seguintes descritores padronizados pelo *Medical Subject Headings* (MeSH): "pulpotomy", "pulp therapy", "biomaterials", "biocompatible materials", "pulp capping agent", "pulp capping materials". **Resultados:** Um total de 358 estudos foram identificados, sendo 15 deles selecionados para análise qualitativa e seis para metanálise. A revisão avaliou aspectos clínicos, radiográficos e histológicos, considerando diferentes períodos de acompanhamento, amostras e metodologias. Diversos materiais foram encontrados e o MTA foi o mais frequente. Embora os resultados qualitativos tenham sido pouco conclusivos em relação ao melhor deles, foi possível estabelecer que o Cimento Portland é uma alternativa viável para a substituição do MTA. **Conclusão:** A metanálise demonstrou que o MTA é o material mais favorável para uso em pulpotomias em dentes decíduos.

Palavras-chave: Agentes de Capeamento da Polpa Dentária e Pulpectomia; Materiais Biocompatíveis; Pulpotomia.

ABSTRACT

Introduction: Vital pulp therapy is the treatment aimed at maintaining pulp vitality and tooth function. For pulpotomy, materials are chosen based on some fundamental characteristics, such as biocompatibility and bioactivity. Currently, Mineral Trioxide Aggregate (MTA) is the most commonly used for this procedure. **Objective:** To identify the best material for use in pulpotomy in deciduous teeth considering the property of biocompatibility, through a systematic review of the literature and meta-analysis. **Materials and Methods:** The guiding question was: "What is the best agent for pulpotomy considering the biocompatibility property?". A search was performed in the electronic databases MEDLINE/PubMed, SciELO, LILACS and Web of Science without an initial date until October 2020, using the following descriptors recognized by Medical Subject Headings (MeSH): "pulpotomy", "pulp therapy", "biomaterials", "biocompatible materials", "pulp capping agent", "pulp capping materials". **Results:** A total of 358 studies were identified, 15 of them selected to qualitative analysis and six to meta-analysis. The revision evaluated clinical, radiographic and histological aspects, considering different follow-up periods, samples and methodologies. Several materials were found and MTA was the most frequent. Although the qualitative results were inconclusive in relation to the best of them, it was possible to establish that the Portland Cement is a viable alternative for MTA replacement. **Conclusion:** The meta-analysis demonstrated that MTA is the most favorable material for use in pulpotomies in deciduous teeth.

Keywords: Pulp Capping and Pulpectomy Agents; Biocompatible Materials; Pulpotomy.

Submetido: 17/03/2023

Aceito: 19/05/2023



INTRODUÇÃO

A terapia pulpar vital é um tratamento que visa a manutenção da vitalidade pulpar e a função do dente. A pulpotomia é usualmente indicada em casos de dano pulpar reversível em dentes decíduos e permanentes jovens.¹⁻⁷ O objetivo é remover a polpa coronária e conservar a polpa radicular por meio de materiais biocompatíveis e bioativos capazes de induzir reparo pulpar, prevenindo perda prematura de dentes e abordagem endodôntica radical. Além disso, os biomateriais podem induzir a completa formação radicular e fechamento apical.^{1,3,7-12}

Os materiais são escolhidos baseados em algumas características fundamentais. A biocompatibilidade e a bioatividade permitem atividade das células tronco da polpa, reparação tecidual e isolamento da polpa através da formação de uma barreira mineralizada.⁷ Ademais, esses materiais precisam ter capacidade antimicrobiana, serem inertes aos tecidos adjacentes, promover formação de dentina, não afetar a reabsorção fisiológica da raiz, não ser tóxicos e solúveis e permitir selamento, adesão à dentina e estabilidade dimensional adequados.^{4,12-15}

O Formocresol (FC) foi o padrão ouro para pulpotomias por muito tempo, porém, perdeu espaço devido a sua citotoxicidade, atividade mutagênica, teratogênica e potenciais carcinogênicos.^{3,4,11,16} Em 1999, novas pesquisas desenvolveram um novo padrão-ouro: o Agregado de Trióxido Mineral (MTA), com a habilidade de ser biocompatível, de estimular a formação de dentina e de induzir reparo pulpar. No entanto, alguns fatores limitam o seu uso, como descoloração dentária e alto custo. Em virtude disso, a busca por materiais

para pulpotomias com propriedades biológicas e preços acessíveis continua.^{6,8-11,13-14,16-20}

Apesar da variedade de opções existentes, é necessário identificar o melhor material com propriedades para manter vitalidade pulpar e, assim, permitir o completo desenvolvimento e função do dente e dos tecidos adjacentes. Portanto, o objetivo deste estudo foi identificar o melhor material para pulpotomias, considerando a biocompatibilidade e a efetividade nas células pulpares e nos tecidos adjacentes, através de uma revisão sistemática da literatura e meta-análise.

MATERIAL E MÉTODOS

Essa revisão sistemática foi desenvolvida de acordo com *Preferred Reporting Items for Systematic Reviews and Meta-analyses* (PRISMA) e seu protocolo foi registrado na plataforma PROSPERO sob número CRD42020191891.²¹

Foi conduzida uma busca eletrônica através das bases de dados Medline/PubMed, *Scientific Electronic Library* (SciELO), *Latin American and Caribbean Health Sciences* (LILACS) e *Web of Science* contemplando registros sem limite de data inicial até outubro de 2020. A busca estabeleceu os descritores *Medical Subject Headings* (MeSH) "pulpotomy"; "pulp therapy"; "biomaterials"; "biocompatible materials"; "pulp capping agent" e "pulp capping materials", conectados com os operadores booleanos "AND" e "OR". As estratégias de busca estão disponíveis na Tabela 1.

Duas revisoras analisaram independentemente os artigos em todas as etapas e compararam as análises. Quando não havia consenso, uma terceira revisora foi utilizada para dirimir o impasse. Foram excluídos os

Tabela 1: Descrição da chave de busca, incluindo o total de registros encontrados e a combinação das palavras-chave com os operadores booleanos.

Base de dados	Resultados (n)	Termos de busca
PubMed	87	((pulpotomy[Title/Abstract]) OR (pulp therapy[Title/Abstract])) AND (((biomaterials[Title/Abstract]) OR (biocompatible materials[Title/Abstract]) OR (pulp capping agent[Title/Abstract]) OR (pulp capping materials[Title/Abstract])))
Scielo	92	(pulpotomy) OR (pulp therapy) AND (biomaterials) OR (biocompatible materials) OR (pulp capping agent) OR (pulp capping materials)
Web of Science	75	((pulpotomy OR «pulp therapy») AND (biomaterials OR «biocompatible materials» OR "pulp capping agent" OR "pulp capping materials")) Filtered by: DOCUMENT TYPE: (ARTICLE)
Lilacs	104	ti/ab:pulpotomy OR ti/ab:"pulp therapy" ti/ab:biomaterials OR ti/ab:"biocompatible materials" OR ti/ab:"pulp capping agent" OR ti/ab:pulp capping materials

artigos em duplicidade e selecionados os títulos para leitura, análise do resumo e, por fim, leitura completa do texto. Foi utilizado o acrônimo PICOS:

- População: dentes humanos decíduos e permanentes;
- Intervenção: pulpotomia;
- Comparação: biomateriais usados em procedimentos de pulpotomia ou agentes de capeamento para pulpotomia;
- Resultado (do inglês *Outcome*): aspectos clínicos, radiográficos e histológicos; e
- S: Estudos clínicos.

Foram incluídos estudos clínicos que realizaram pulpotomia em dentes decíduos e/ou permanentes apresentados como artigos de pesquisa clínica original, estudos multicêntricos ou randomizados, redigidos em inglês, português ou espanhol.

Foram excluídos relatos de casos; estudos com animais; estudos com período de avaliação menor que 10 semanas; que realizaram pulpectomia, capeamento pulpar direto ou indireto ou pulpotomia parcial; textos que não estavam disponíveis para leitura completa. Os dados extraídos foram agrupados em tabelas qualitativas e separados entre dente permanente ou decíduo.

Para determinar o risco de viés, uma avaliação foi feita usando a ferramenta de viés da Cochrane para análises clínicas randomizadas: *The Risk of Bias 2 (RoB2)*.²² Os estudos foram avaliados de acordo com cinco domínios: D1= processo de randomização; D2= desvios da intervenção pretendida; D3= falta de dados de resultados; D4= medidas de resultado; D5= seleção dos estudos reportados. Cada domínio foi classificado como "baixo risco de viés", "alto risco de viés" e "algumas preocupações". Estudos clínicos não randomizados e que não puderam ser analisados foram classificados como "não aplicável".

A meta-análise foi realizada usando o *Review Manager (RevMan software versão 5.4.1, Cochrane Collaboration, Copenhagen, Denmark, 2020)* com significância estatística de $p \leq 0.05$ (teste Z).

RESULTADOS

Um total de 358 artigos foram identificados. Quinze estudos atenderam aos critérios de inclusão e foram submetidos à análise qualitativa e, desses, seis à análise quantitativa. Os dados resumidos de cada estudo estão disponíveis na Tabela 2. A Figura 1 apresenta o fluxograma do processo de seleção, de acordo com o protocolo PRISMA.

Os materiais usados foram mistura enriquecida de cálcio (MEC),²⁸⁻³⁰ hidróxido de cálcio (HC),^{11,24-27,30} formocresol diluído (DFC),³⁵ FC,^{24-25,33} agregado de trióxido mineral cinza (GMTA),³⁵ MTA,^{11,24,26-33} HC associado a corticosteroide/antibiótico (Otosporin) (O+HC),^{24,25} Cimento Portland (CP),^{24,27,34} Óxido de Zinco e Eugenol (OZE),⁴ proteína do osso humano

recombinante morfogenética proteína-2 (rh(BMP-2)) e Biodentine.^{23,31-32}

Em relação ao risco de viés, três estudos não puderam ser avaliados por não serem estudos comparativos.^{23,4,35} Oito estudos apresentaram um risco baixo de viés,^{11,25,27,29-33} um estudo apresentou algumas preocupações e três estudos apresentaram um risco alto de viés.^{28,24,26,35} A avaliação é apresentada na Figura 2.

Considerando o objetivo desta revisão sistemática, 15 estudos foram selecionados, porém, devido à sua grande heterogeneidade, apenas seis foram selecionados para meta-análise. O biomaterial mais utilizado em estudos comparativos foi o MTA. Portanto, ele foi escolhido como grupo controle e os outros biomateriais descritos foram considerados grupo intervenção. Estudos que compararam o MTA com mais de um biomaterial alternativo constaram no gráfico (Figura 3) mais de uma vez. Foram adotados períodos de 6 e 12 meses, resultando em dois *forest plots* (Figura 3). Para a meta-análise, o número de eventos refere-se ao número de amostras que foram falhas.

DISCUSSÃO

Dentes com polpa mais jovem possuem maior resposta celular e suprimento sanguíneo,²⁹ o que pode promover um melhor desenvolvimento radicular. Com base nisso, embora 15 artigos tenham sido selecionados, esta revisão se concentrou naqueles referentes a dentes decíduos (n= 12), uma vez que apresentam homogeneidade no perfil dos pacientes e na seleção dos elementos dentários. Além disso, estudos envolvendo dentes permanentes são escassos (n= 3) e apresentam muitas diferenças para serem comparados (as idades dos pacientes variaram muito;^{38,30} as amostras eram pequenas e os dentes tinham diferentes estágios de formação).

Os estudos selecionados nesta revisão avaliaram 11 biomateriais, sendo o MTA o mais estudado.^{11,24,26,27,31-33} O MTA é um biomaterial com boas propriedades, como ausência de microinfiltração, qualidade da integridade marginal, biocompatibilidade e indução de regeneração tecidual.⁴¹ Considerando os resultados, a taxa mínima de sucesso clínico foi de 95%,³³ após 12 e 24 meses, e de sucesso radiográfico foi de 87,1%,³² após 24 meses. Remanescente de polpa radicular vital e formação de barreira dentinária foram detectados.^{24,27} Portanto, apesar do envolvimento da furca, observado em 5% dos dentes avaliados,³³ houve uma média alta de sucesso.

O primeiro MTA produzido foi o GMTA (cinza), porém, ele poderia causar descoloração dentária. Mais tarde, o MTA branco foi desenvolvido para superar esse problema.⁴² Apesar dessa característica negativa, após seis meses de seguimento, o GMTA apresentou taxas de sucesso clínico e radiográfico de 100% e 95%, respectivamente.³⁵ Embora os estudos que avaliaram o MTA tenham taxas de sucesso semelhantes, não há uma

Tabela 2: Categorização das características principais observadas em cada estudo.

Autoria	País	Agentes	Intervenções	Período de tempo	Avaliações realizadas	Resultados	Conclusão
Bani et al., 2017	Turquia	MTA e Biodentine	Pulpotomia em 64 molares decíduos inferiores de crianças de 4-9 anos de idade	6, 12, 18 e 24 meses	Clínica: Sensibilidade à percussão; Dor espontânea; Fístula; Edema; Mobilidade patológica. Radiográfica: Reabsorção interna e externa; Lesão de furca; Lesão periapical; Espessamento do ligamento periodontal.	Clínicos: Após 24 meses, os grupos MTA e Biodentine apresentaram 96,8% de sucesso. Radiográficos: Após 24 meses, o grupo MTA mostrou 87,1% de sucesso, enquanto o grupo Biodentine mostrou 93,6%. Não houve diferença significativa entre as taxas e ambos materiais se mostraram biocompatíveis.	Os dois materiais apresentaram sucesso clínico e radiográfico após 24 meses.
Bengtson et al., 2008	Brasil	rh(BMP-2)	Pulpotomia em 5 molares decíduos de crianças de 8-9 anos de idade	12 meses	Clínica: Sintomatologia dolorosa; Alteração patológica. Radiográfica: Alteração patológica. Histológica: Reabsorção interna e externa; Infiltrado inflamatório; Tecido calcificado.	Clínicos: Não foram encontradas alterações patológicas. Histológicos: Dois dentes avaliados mostraram áreas de inflamação, necrose pulpar e reabsorção. Em um dente, também foram observados tecido mineralizado e dentina reacionária.	Foi observado bom resultado na indução e formação de tecido mineralizado com uso de rh(BMP-2), porém sinais de inflamação crônica, necrose e reabsorção foram vistos além do tempo esperado.
Çelik et al., 2018	Turquia	MTA e Biodentine	Pulpotomia em 44 molares decíduos inferiores de crianças de 5-9 anos de idade	3,6,12,18 e 24 meses	Clínica: Dor espontânea; Mobilidade patológica; Sensibilidade à percussão; Edema; Fístula; Inflamação gengival. Radiográfica: Reabsorção interna e externa; Radiolucência na região periapical e de furca.	Clínicos e radiográficos: MTA apresentou 100% de sucesso, enquanto Biodentine apresentou 89,4%. Entretanto, essas as diferenças não foram significativas.	MTA e Biodentine apresentaram resultados similares após 24 meses.

Gonzales-Lara et al., 2016	México	OZE	Pulpotomia em 60 molares decíduos inferiores de crianças de 3-11 anos de idade	1, 3, 6, 12, 18 e 24 meses	Clínica: Sensibilidade; Mobilidade patológica; Edema ou abscesso gengival. Radiográfica: Reabsorção interna e externa; Radiolucência periapical. Histológica: Barreira dentinária radicular; Tecido inflamatório; Ausência de bactérias; Camada de células imaturas semelhantes a tecido dentinário primitivo.	Clínicos e radiográficos: Após 24 meses, foram encontrados 9 casos de falha. Histológicos: as falhas demonstraram células imaturas e tecido primitivo de dentina em formação. Os casos bem sucedidos mostraram formação de dentina e ausência de microrganismos.	OZE com mínima quantidade de eugenol se mostrou eficiente para o procedimento.
Nelson-Filho et al., 2005	Brasil	MTA e HC	Pulpotomia em 30 molares decíduos de crianças de 3-8 anos de idade	6 meses	Clínica: Ausência de sensibilidade, mobilidade patológica e fístula. Radiográfica: Ausência de reabsorção radicular interna ou externa e de radiolucência na região de furca e periapical; presença de barreira de tecido mineralizado.	Clínicos: 100% de sucesso nos dois grupos. Radiográficos: 86,6% de sucesso no grupo HC e 93,3% de sucesso no grupo MTA. Não houve diferença significativa entre os grupos.	Os dois materiais foram efetivos.
Neto et al., 2015	Brasil	HC, O+HC e FC	Pulpotomia em 45 molares decíduos inferiores de crianças de 5-9 anos de idade	3, 6 e 12 meses	Clínica: Ausência de edema, fístula ou mobilidade Radiográfica: Formação de barreira de tecido duro e calcificação pulpar; Ausência de reabsorção radicular interna ou externa e de radiolucência na região de furca.	Clínicos: Todos os grupos foram bem sucedidos. Radiográficos: Após 12 meses, o sucesso radiográfico foi de 100% para FC, 50% para HC e 60% para O+HC, sendo que o último demonstrou reabsorção interna.	Todos os grupos demonstraram sucesso clínico.
Neto et al., 2016	Brasil	CP, MTA, FC, HC e O+HC	Pulpotomia em 25 molares decíduos inferiores de crianças de 7-9 anos de idade	3 meses de intervalo até a esfoliação fisiológica – média de 12 meses	Histológica: Presença de barreira mineralizada, de camada odontoblástica e de reabsorção interna; Imunocoloração por DMP-1.	Clínico e radiográfico: Os grupos não apresentaram nenhuma patologia durante o acompanhamento. Histológico: Todos os grupos apresentaram vitalidade pulpar, porém FC e HC mostraram infiltrado inflamatório e reabsorção interna. MTA, CP e O+HC apresentaram formação de tecido mineralizado. CP apresentou infiltrado inflamatório.	Os grupos MTA e CP apresentaram melhor capacidade de bioindução e reparação.

Oliveira et al., 2013	Brasil	MTA, HC e CP	Pulpotomia em 45 molares decíduos inferiores de crianças de 5-9 anos de idade	6, 12 e 24 meses	<p>Clínica: Dor espontânea; Mobilidade; Edema; Fístula.</p> <p>Radiográfica: Reabsorção radicular interna; Radiolucência na região de furca; Formação de ponte de dentina; Calcificações intracanal.</p> <p>Histológica: Calcificação intrapulpar; Ponte dentinária; Odontoblastos; Formação de cimento; Tecido pulpar; Reabsorção interna.</p>	<p>Clínico e radiográfico: MTA e CP mostraram 100% de sucesso durante todo o período, enquanto o grupo HC apresentou falhas e reabsorção interna.</p> <p>Histológico: CP e MTA apresentaram deposição de material mineralizado semelhante à dentina e formação de barreira dentinária. Os grupos CP e HC apresentaram maiores áreas de necrose, enquanto outras amostras mostraram presença de barreira dentinária reativa e discreto infiltrado inflamatório crônico.</p>	MTA e CP são opções de biomateriais com melhor sucesso clínico comparado ao HC.
Silva et al., 2019	Brasil	MTA e HC	Pulpotomia em 45 molares decíduos inferiores de crianças de 5-8 anos de idade	3, 6 e 12 meses	<p>Clínica: Dor espontânea; Mobilidade; Edema; Fístula.</p> <p>Radiográfica: Reabsorção radicular interna ou externa; Radiolucência na região de furca.</p>	<p>Clínico e radiográfico: MTA apresentou 100% de sucesso, enquanto HC + solução salina mostrou 33%. HC + PEG, em análise radiográfica, mostrou 73% de sucesso.</p>	HC+PEG mostrou resultados melhores quando comparado a HC + solução salina. Entretanto, os dois resultados são inferiores ao MTA.
Subramaniam et al., 2009	Índia	MTA e FC	Pulpotomia em 40 molares decíduos de crianças de 6-8 anos de idade.	1, 6, 12 e 24 meses	<p>Clínica: Dor; Sensibilidade à percussão; Abscesso gengival; Trato sinusal; Fístula; Mobilidade patológica</p> <p>Radiográfica: Reabsorção radicular interna ou externa; Radiolucência nas regiões de furca e periapical; Obliteração do canal pulpar; Formação de ponte dentinária.</p>	<p>Clínico e radiográfico: 95% e 85% de taxas de sucesso foram observadas com MTA e FC, respectivamente, nos períodos de 12 e 24 meses. Lesão de furca foi a causa mais comum de falha, sendo em 15% dos casos de FC e 5% dos casos de MTA.</p>	MTA é uma boa escolha para tratamento.

Vilimek et al., 2018	Áustria	CP	Pulpotomia em 71 dentes decíduos (9 incisivos e 62 molares) de crianças entre 3-8 anos de idade.	3, 6, 12, 18 e 24 meses	Clínica: Dor espontânea; Edema; Abscesso (hiperemia e edema gengival); Sensibilidade à percussão; Mobilidade; Fístula. Radiográfica: Formação de barreira de tecido duro; Calcificação pulpar; Ausência de reabsorção radicular interna e externa; Radiolucência na região de furca; Espessamento do ligamento periodontal; Reabsorção óssea periodontal e em furca e periápice.	Clínico e radiográfico: Após 24 meses de avaliação, 92,96% dos tratamentos foram classificados como bem sucedidos.	Embora nenhum estudo tenha especificado as taxas de sucesso clínico e radiográfico, CP pode ser uma alternativa de biomaterial para pulpotomia.
Zealand et al., 2010	Estados Unidos	GMTA e FCD	Pulpotomia em 252 molares decíduos de crianças entre 2,5-10 de idade	6 meses	Clínica: Presença de patologia; Esfoliação; Mobilidade; Sensibilidade à percussão; Sensibilidade à mastigação; Inflamação gengival; Formação de bolsa periodontal; Dor espontânea; Perda prematura de dente; Presença de trato sinusal. Radiográfica: Espessamento do ligamento periodontal; Trabeculação; Radiodensidade; Radiolucência periapical; Calcificação pulpar; Formação de ponte dentinária; Reabsorção interna e externa; Presença de radiolucência óssea de Frank, Espessamento do ligamento periodontal.	Clínico: 100% e 97% de taxa de sucesso foram notadas com GMTA e FCD, respectivamente. Não houve diferença significativa. Radiográfico: 95% de sucesso para GMTA e 86% para FCD. A diferença entre os grupos foi significativa. O GMTA apresentou ponte de dentina, enquanto FCD não apresentou.	Os dois materiais são boas opções.
Asgary et al., 2013	Irã	MEC e MTA	Pulpotomia em 346 molares permanentes de indivíduos entre 9-65 anos de idade	1 dia, 7 dias e 12 meses	Clínica: Relatos subjetivos dos pacientes (incluindo intensidade de dor); Avaliação objetiva de abscesso, edema, trato sinusal, hiperemia e sensibilidade. Radiográfica: Avaliação do ligamento periodontal; Presença de radiolucência periapical; Reabsorção interna ou externa; Obliteração pulpar.	Radiográfico: Após 1 ano, lesões periapicais foram vistas em 4 dentes tratados com MEC e 3 dentes com MTA, porém sem diferença significativa. Clínico: O tratamento foi considerado bem sucedido em 92% dos casos com MEC e 95% com MTA.	Os dois materiais apresentam resultados clínicos e radiográficos favoráveis.

Nosrat et al., 2013a	Irã	MTA e MEC	Pulpotomia em 51 primeiros molares permanentes com ápice aberto de crianças entre 6-10 anos de idade	6 e 12 meses	Clínica: Ausência de sensibilidade à percussão/palpação; Edema ou trato sinusal em tecido mole. Mobilidade excessiva. Radiográfica: Presença de completo fechamento apical; Ausência de lesão perirradicular ou interradicular; Reabsorção interna ou externa; Restaurações coronárias.	Clínico: Não houve diferença significativa entre os dois grupos. Radiográfico: em 78,9% do grupo CEM e em 81,5% do grupo MTA foram observados completo fechado apical, sem diferença significativa.	Os dois materiais são efetivos no tratamento de apexogênese.
Nosrat et al., 2013b	Irã	HC, MTA e MEC	Pulpotomia em 9 terceiros molares erupcionados de indivíduos entre 22-24 anos de idade.	6 meses	Histológica: Inflamação pulpar; Qualidade do tecido mineralizado formado; Presença ou ausência de células gigantes; Calcificações; Presença e padrão de células semelhantes a odontoblastos.	Histológico: - HC: vitalidade pulpar, barreira calcificada contínua, ausência de inflamação; necrose pulpar com áreas de reabsorção. Um dente apresentou calcificação difusa. - MEC: polpa vital, barreira calcificada formada, ausência de inflamação/hiperemia, sem evidência de calcificação. - MTA: vitalidade pulpar, barreira calcificada contínua, normalidade dos tecidos pulpaes, ausência de inflamação e de calcificação.	MEC e MTA apresentaram boas qualidades como biomateriais. Porém, HC apresentou respostas imprevisíveis da polpa dental.

MEC: mistura enriquecida de cálcio; HC: hidróxido de cálcio; CHX: clorexidina; FCD: formocresol diluído; FC: formocresol; SF: sulfato férrico; GMTA: agregado de trióxido mineral cinza; MTA: agregado de trióxido mineral; O+HC: hidróxido de cálcio associado à solução de corticosteroide/antibiótico; CP: cimento Portland; PEG: polietilenoglicol; OZE: óxido de zinco e eugenol; rh(BMP-2): proteína ósea humana morfogenética recombinante; CLB-2: *Clearfill Liner Bond2*.

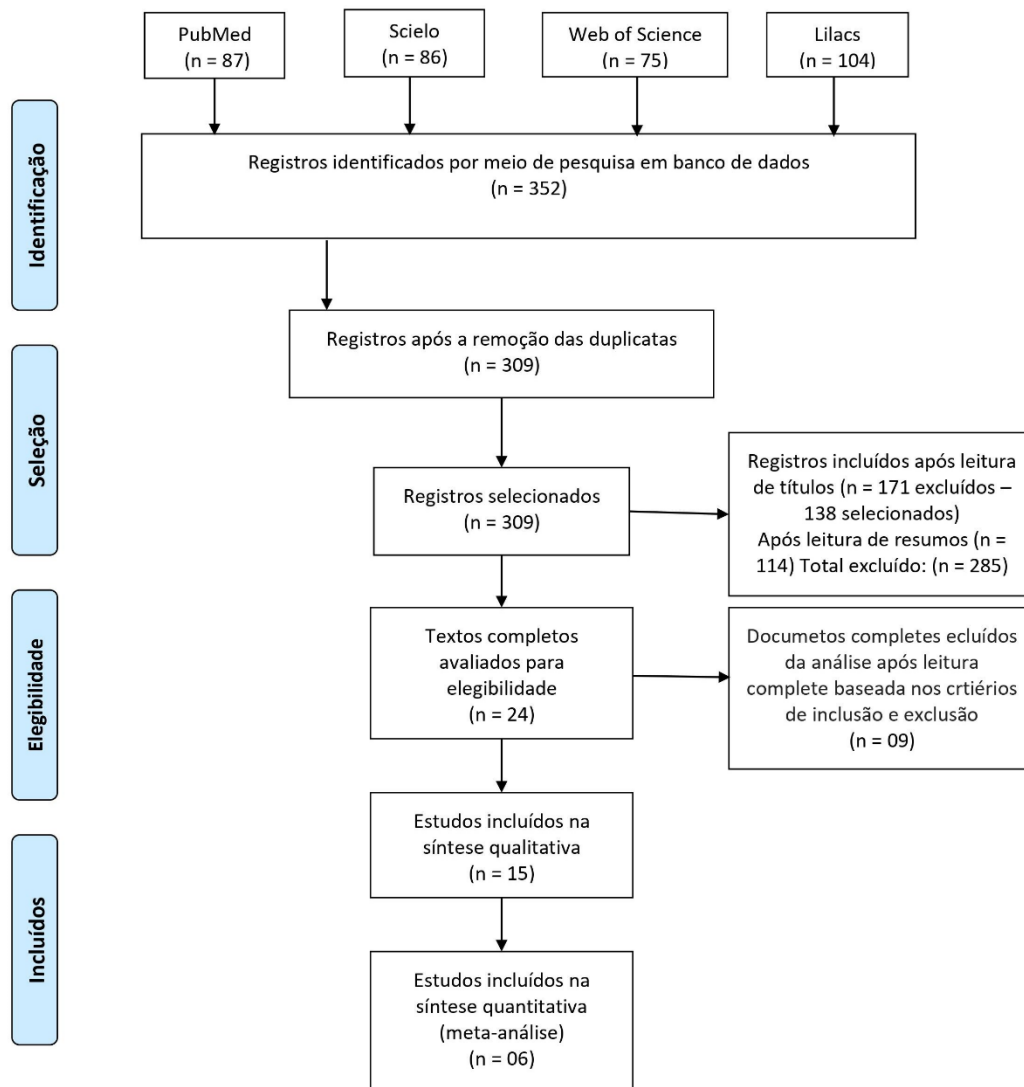


Figura 1: Fluxograma do processo de seleção, de acordo com o protocolo PRISMA.

padronização em relação ao tipo de fabricante utilizado em cada pesquisa (ProRoot e Angelus).^{31-33,11,24,26,27} Esse fato torna a comparação entre eles inconfiável, já que existem diferenças na composição e elas podem interferir no comportamento biológico do material.

O segundo material mais estudado foi o hidróxido de cálcio (HC),^{11,24-27} que apresenta propriedades antimicrobianas⁴³ e capacidade de formar tecido duro.⁴⁴ Apesar de ser amplamente utilizado em tratamentos endodônticos e com detecção de polpa radicular vital em alguns casos, alguns resultados desagradáveis como infiltrado inflamatório, reabsorção interna e áreas necróticas nos canais também foram observados em análises com maior tempo de seguimento foram revelados. Nesses casos, a taxa de sucesso radiográfico foi de 50%.^{24,25,27}

Segundo Silva et al¹¹, o sucesso poderia ser melhorado adicionando materiais ao HC, por exemplo o polietilenoglicol (PEG), associação que demonstrou sucesso 40% maior do que HC associado à solução

salina. Apesar disso, HC+PEG demonstrou apenas 73% de taxa de sucesso radiográfico. A associação O+HC foi comparada por dois estudos e apresentou sucesso clínico,^{24,25} porém, obteve apenas 60% de taxa de sucesso radiográfico após 12 meses.²⁵ Além disso, a avaliação histológica demonstrou polpa radicular vital e formação de barreira de tecido duro após 12 meses.²⁴ Embora as taxas tenham melhorado com a adição de alguns materiais, ainda ficaram abaixo quando comparadas a outros biomateriais. Portanto, essas associações não apresentaram melhora significativa.

O Biodentine é um biomaterial desenvolvido na tentativa de unificar bioatividade e a biocompatibilidade presentes nos silicatos de cálcio, com o intuito de apresentar propriedades melhores, como alta resistência e tempo de presa mais rápido.⁴² Çelik et al³¹ e Bani et al³² obtiveram taxas de sucesso semelhantes, sugerindo que alguns pontos terapêuticos que foram divergentes não interferem nos resultados, como o uso ou não de cimento de ionômero de vidro sobre o Biodentine




Figura 2: Análise de risco de viés.

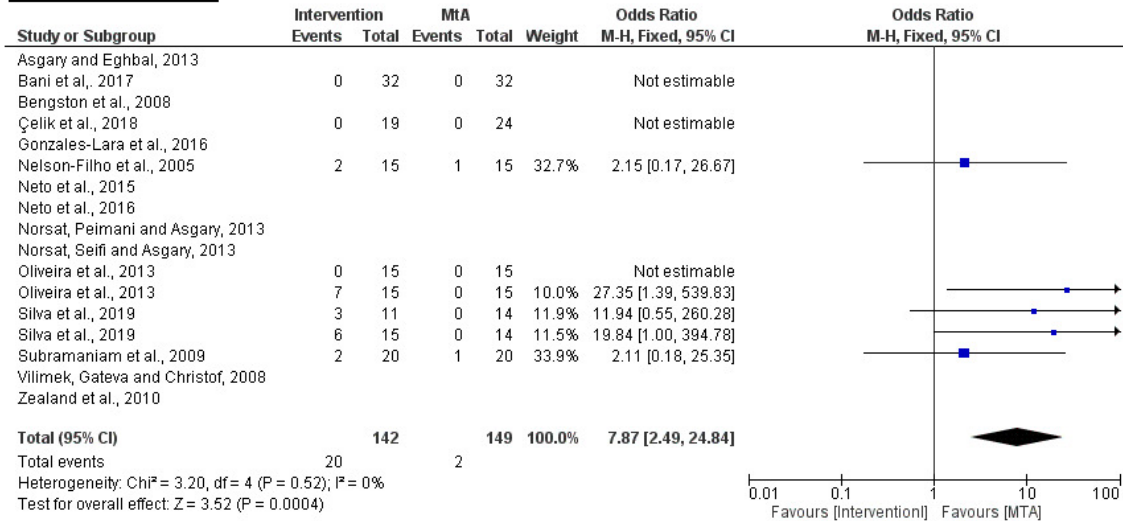
antes da restauração. Embora as porcentagens de sucesso clínico e radiográfico tenham sido maiores para o grupo MTA e o sucesso radiográfico tenha sido maior para o grupo Biodentine,^{31,32} ambos concluíram que não houve diferenças significativas entre MTA e Biodentine. A semelhança de sucesso entre eles é atribuída à similaridade entre no potencial biológico. Portanto, o Biodentine pode ser uma opção equivalente em substituição ao MTA.

Outra alternativa viável para substituição ao MTA é o Cimento Portland (CP).⁴⁶ Os dados mostraram um alto nível de sucesso na avaliação em 24 meses.^{24,27,34} Esses resultados são semelhantes aos apresentados pelo MTA, descritos acima. A avaliação histológica mostrou vitalidade da polpa radicular, infiltrado inflamatório,²⁴ presença de material mineralizado semelhante à dentina e formação de barreira dentinária.²⁷ Embora a taxa de sucesso tenha sido satisfatória, algumas diferenças entre os estudos devem ser apontadas: um realizou hemostasia somente com irrigação com solução salina e outro com irrigação com solução salina e pressão com algodão estéril.^{27,34} Além disso, após o uso de CP

e MTA, Oliveira et al²⁷ aplicaram uma camada de OZE antes da restauração com cimento de ionômero de vidro modificado por resina, enquanto Vilimek, Gateva e Christof³⁴ aplicaram cimento de ionômero de vidro e restauraram. Considerando a conduta de Oliveira et al²⁷, pode-se notar que o OZE foi usado antes da restauração apenas nos grupos CP e MTA e não no grupo HC. Este fato deve ser discutido, pois o HC apresentou os piores resultados. Assim, as propriedades do OZE podem ter auxiliado no reparo pulpar e promover melhores resultados. Embora não haja regra para a escolha do material restaurador, não houve diferenças entre os materiais utilizados e provavelmente o sucesso do tratamento não depende deles. É notável que o CP apresenta resultados satisfatórios. Sugere-se a realização de estudos com esse material, pois tem custo mais acessível, é de fácil obtenção e pode favorecer a aplicação e utilização, sendo um ganho para a saúde pública, embora ainda não seja aprovado pelos órgãos reguladores para uso clínico odontológico.⁴⁷

O formocresol (FC) foi utilizado pela primeira vez em pulpotomias em 1930 e por muito tempo foi

Análise de 6 meses



Análise de 12 meses

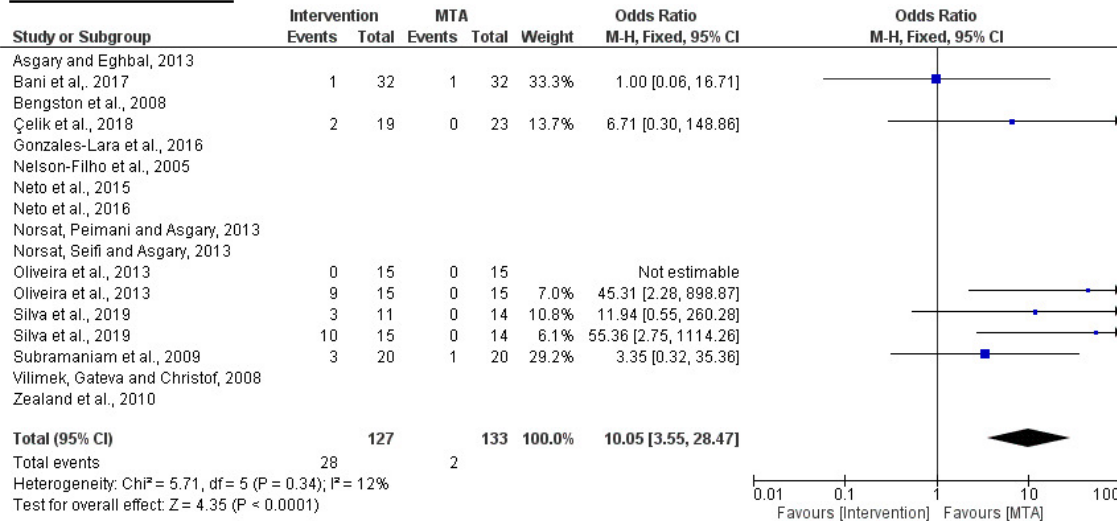


Figura 3: Forest Plot correspondente à análise de 6 meses e de 12 meses, respectivamente.

considerado padrão-ouro.^{45,41} No entanto, apenas três estudos utilizando esse material foram incluídos nesta revisão.^{24-25,33} Observou-se uma variada taxa de sucesso clínico e radiográfico de 85% a 100% após 24 e 12 meses,^{33,25} respectivamente. Essas diferenças podem ser devido ao período de acompanhamento analisado, uma vez que a metodologia adotada, em ambos, foi muito semelhante.^{25,33} As análises histológicas apresentaram infiltrado inflamatório e reabsorção interna,²⁴ enquanto as análises radiográficas mostraram envolvimento da furca em 15% das amostras.³³ Portanto, isso apresenta uma desvantagem quando se espera um material diferente e com alto padrão de qualidade.

Rh(BMP-2) e OZE não foram comparados com outros biomateriais e cada um foi avaliado apenas uma vez. Embora o estudo de rh(BMP-2) tenha apresentado bons resultados clínicos, não apresentou bons resultados histológicos.²³ Já o que estudou OZE apresentou algumas falhas ao mesmo tempo em que apresentou

bons resultados.⁴ Como não foram comparados com nenhum outro material, não é possível inferir conclusões sobre sua taxa de sucesso, levando a uma falta de confiabilidade de uso.

Considerando a variedade de materiais avaliados e os resultados satisfatórios alcançados com a pulpotomia, alguns pontos devem ser discutidos. Para a pulpotomia ser considerada bem-sucedida, três fatores devem estar presentes simultaneamente, sendo eles: vitalidade pulpar, formação de barreira mineralizada e normalidade dos tecidos periapicais.⁴⁸ Embora a presença da ponte de dentina seja um indicador do sucesso e avaliada em muitos estudos,^{24-27,33-35} ela não deve ser o único fator a ser considerado. Além disso, a ausência de ponte de dentina não indica falha e parâmetros clínicos e radiográficos isoladamente são inconclusivos.⁴⁸ De acordo com os estudos, a presença de reabsorção radicular interna ou externa, área radiolúcida em regiões de furca e periapicais,^{4,11,25-27,31-35}

espessamento do ligamento periodontal e calcificação pulpar foram considerados critérios radiográficos de falha, enquanto a presença de tecido mineralizado foi parâmetro de sucesso.^{32,34,35,25,27,33-35} As avaliações realizadas pelos estudos estabeleceram de forma dicotomizada quais características seriam consideradas como sucesso e quais seriam consideradas como falha, no entanto a classificação da pulpotomia como bem sucedida ou não depende de vários fatores associados, não sendo recomendado avaliar unicamente cada fator. Ainda, os estudos demonstraram casos de sucesso em amostras que continham algumas características apontadas (ou entendidas) como falhas, considerando as condições da polpa, os testes de calor, elétrico e frio usados para determinar um diagnóstico.³⁸ Entre os 12 estudos, nenhum especificou os exames realizados, o que pode trazer prejuízos no diagnóstico e nas avaliações posteriores.

Embora os aspectos histológicos não sejam frequentes na avaliação da pulpotomia, alguns autores realizaram.^{4,23,24,27} As amostras avaliadas foram formadas por dentes esfoliados, o que significa que a pulpotomia foi bem-sucedida e o dente permaneceu na cavidade bucal até a esfoliação, e por dentes extraídos, indicando pulpotomia mal sucedida com consequente extração do dente. Este fato permitiu associar os resultados clínicos e radiográficos com a análise histológica de pulpotomias bem e mal sucedidas. Nos casos de sucesso, observou-se formação de ponte dentinária ou camada semelhante à dentina,^{23,24,27} reabsorção interna ou externa e presença de inflamação,^{4,23,24} a qual foi observada em todos os grupos. Em casos de insucesso, pode-se notar a presença de uma camada de dentina provavelmente reacional,⁴ área de necrose e infiltrado inflamatório crônico.²⁷ Isso demonstra que, independentemente do material utilizado e do sucesso da pulpotomia, o dente se comporta de maneira semelhante. A quantidade de amostras estudadas durante a avaliação histológica foi menor do que a quantidade avaliada clínica e radiograficamente.^{4,23,27} Este fato dificulta a extrapolação desses resultados para os demais dentes que não foram avaliados dessa maneira.

Embora a pulpotomia geralmente não seja a primeira escolha de tratamento para dentes decíduos e permanentes, este estudo teve como objetivo avaliar os resultados encontrados na literatura sobre a resposta pulpar a diferentes biomateriais. Como o MTA foi o material mais utilizado nos estudos com taxa de sucesso clínico e radiográfico maior que 90% em todos os estudos comparativos após 6 e 12 meses, seu resultado foi estatisticamente superior aos grupos intervenção na meta-análise. O resultado pode ser visto nos gráficos *forest plot*, pela incidência do losango para o lado favorável ao MTA.

CONCLUSÃO

O MTA é o material mais favorável para uso em pulpotomia em dentes decíduos. Porém, sugere-se estudos clínicos sobre o uso do Cimento *Portland* em pulpotomias, tendo em vista as taxas de sucesso similares ao MTA, embora ainda não seja aprovado para uso clínico.

FINCIAMENTO

O presente trabalho foi realizado com apoio da Coordenação de Aperfeiçoamento de Pessoal de Nível Superior – Brasil (CAPES) – Código de Financiamento 001, da Universidade Federal de Juiz de Fora, ao Conselho Nacional de Desenvolvimento Científico e Tecnológico (CNPq) e da FAPEMIG Processo n.: APQ-01165-22.

AGRADECIMENTOS

Nós agradecemos a Universidade Federal de Juiz de Fora.

CONFLITO DE INTERESSES

Os autores negam qualquer conflito de interesse.

REFERÊNCIAS

1. Bhagat D, Sunder RK, Devendrappa SN, Vanka A, Choudaha N. A comparative evaluation of ProRoot mineral trioxide aggregate and Portland cement as a pulpotomy medicament. *J Indian Soc Pedod Prev Dent.* 2016; 34(2):172-6. doi: 10.4103/0970-4388.180448
2. Ashraf H, Rahmati A, Amini N. Vital pulp therapy with calcium-silicate cements: report of two cases. *Iran Endod J.* 2017; 12(1):112-5. doi: 10.22037/iej.2017.23
3. Sirohi K, Marwaha M, Gupta A, Bansal K, Srivastava A. Comparison of clinical and radiographic success rates of pulpotomy in primary molars using ferric sulfate and bioactive tricalcium silicate cement: an in vivo study. *Int J Clin Pediatr Dent.* 2017; 10(2):147-51. doi: 10.5005/jp-journals-10005-1425
4. Gonzalez-Lara A, Ruiz-Rodriguez MS, Pierdant-Perez M, Garrocho-Rangel JA, Pozos-Guillen AJ. Zinc oxide-eugenol pulpotomy in primary teeth: a 24-month follow-up. *J Clin Pediatr Dent.* 2016; 40(2):107-12. doi: 10.17796/1053-4628-40.2.107
5. Juneja P, Kulkarni S. Clinical and radiographic comparison of biodentine, mineral trioxide aggregate and formocresol as pulpotomy agents in primary molars. *Eur Arch Paediatr Dent.* 2017; 18(4):271-8. doi: 10.1007/s40368-017-0299-3
6. Abuelniel GM, Duggal MS, Kabel N. A comparison of MTA

- and Biodentine as medicaments for pulpotomy in traumatized anterior immature permanent teeth: a randomized clinical trial. *Dent Traumatol.* 2020; 36(4):400-10. doi: 10.1111/edt.12553
7. Collado-González M, García-Bernal D, Oñate-Sánchez RE, Ortolani-Seltenerich PS, Álvares-Muro T, Lozano A et al. Cytotoxicity and bioactivity of various pulpotomy materials on stem cells from human exfoliated primary teeth. *Int Endod J.* 2017; 50 Suppl 2:e19-e30. doi: 10.1111/iej.12751
 8. Bakhtiar H, Nekoofar MH, Aminishakib P, Abedi F, Moosavi FN, Esnaashari P et al. Human pulp responses to partial pulpotomy treatment with theracal as compared with Biodentine and ProRoot MTA: a clinical trial. *J Endod.* 2017; 43(11):1786-91. doi: 10.1016/j.joen.2017.06.025
 9. Taha NA, Abdulkhader SZ. Full pulpotomy with Biodentine in symptomatic young permanent teeth with carious exposure. *J Endod.* 2018; 44(6):932-7. doi: 10.1016/j.joen.2018.03.003
 10. Prabhakar AR, Mandroli PS, Bhat K. Pulpotomy with curcumin: histological comparison with mineral trioxide aggregate in rats. *Indian J Dent Res.* 2019; 30(1):31-6. doi: 10.4103/ijdr.IJDR_278_17
 11. Silva LLCE, Cosme-Silva L, Sakai VT, Lopes CS, Silveira APP, Moretti Neto RF et al. Comparison between calcium hydroxide mixtures and mineral trioxide aggregate in primary teeth pulpotomy: a randomized controlled trial. *J Appl Oral Sci.* 2019; 27:e20180030. doi: 10.1590/1678-7757-2018-0030
 12. Rajasekharan S, Martens LC, Vandenbulcke J, Jacquet W, Bottenberg P, Cauwels RG. Efficacy of three different pulpotomy agents in primary molars: a randomized control trial. *Int Endod J.* 2017; 50(3):215-28. doi: 10.1111/iej.12619
 13. Yildirim C, Basak F, Akgun OM, Polat GG, Altun C. Clinical and radiographic evaluation of the effectiveness of formocresol, mineral trioxide aggregate, portland cement, and enamel matrix derivative in primary teeth pulpotomies: a two year follow-up. *J Clin Pediatr Dent.* 2016; 40(1):14-20. doi: 10.17796/1053-4628-40.1.14
 14. Caruso S, Dinoi T, Marzo G, Campanella V, Giuca MR, Gatto R et al. Clinical and radiographic evaluation of biodentine versus calcium hydroxide in primary teeth pulpotomies: a retrospective study. *BMC Oral Health.* 2018; 18(1):54. doi: 10.1186/s12903-018-0522-6
 15. Gandolfi MG, Spagnuolo G, Siboni F, Procino A, Riviaccio V, Pelliccioni GA et al. Calcium silicate/calcium phosphate biphasic cements for vital pulp therapy: chemical-physical properties and human pulp cells response. *Clin Oral Investig.* 2015; 19(8):2075-89. doi: 10.1007/s00784-015-1443-2
 16. Cuadros-Fernández C, Lorente Rodríguez AI, Sáez-Martínez S, García-Binimelis J, About I, Mercadé M. Short-term treatment outcome of pulpotomies in primary molars using mineral trioxide aggregate and Biodentine: a randomized clinical trial. *Clin Oral Investig.* 2016; 20(7):1639-45. doi: 10.1007/s00784-015-1656-4
 17. Awawdeh L, Al-Qudah A, Hamouri H, Chakra RJ. Outcomes of vital pulp therapy using mineral trioxide aggregate or biodentine: a prospective randomized clinical trial. *J Endod.* 2018; 44(11):1603-9. doi: 10.1016/j.joen.2018.08.004
 18. Martens L, Rajasekharan S, Cauwels R. Pulp management after traumatic injuries with a tricalcium silicate-based cement (Biodentine™): a report of two cases, up to 48 months follow-up. *Eur Arch Paediatr Dent.* 2015; 16(6):491-6. doi:10.1007/s40368-015-0191-y
 19. Marconyak LJ Jr, Kirkpatrick TC, Roberts HW, Roberts MD, Aparicio A, Himel VT, et al. A comparison of coronal tooth discoloration elicited by various endodontic reparative materials. *J Endod.* 2016; 42(3):470-3. Doi: 10.1016/j.joen.2015.10.013
 20. Woodmansey KF, Kohout GD, Primus CM, Schneiderman E, Opperman LA. histologic assessment of quick-set and mineral trioxide aggregate pulpotomies in a canine model. *J Endod.* 2015; 41(10):1626-30. Doi: 10.1016/j.joen.2015.05.006
 21. Page MJ, McKenzie JE, Bossuyt PM, Boutron I, Hoffmann TC, Mulrow CD, et al. The PRISMA 2020 statement: an updated guideline for reporting systematic reviews. *BMJ.* 2021; 372:71. Doi: 10.1136/bmj.n71
 22. Sterne JAC, Savović J, Page MJ, Elbers RG, Blencowe NS, Boutron I, et al. RoB 2: a revised tool for assessing risk of bias in randomised trials. *BMJ.* 2019; 366:4898. Doi: 10.1136/bmj.l4898
 23. Bengtson AL, Bengtson NG, Bengtson CRG, Pinheiro SL, Guedes-Pinto, AC. Pulpotomy in human deciduous teeth and bone morphogenetic protein (rhBMP-2). *Rev Clin Pesq Odontol.* 2008; 4(3):129-36.
 24. Lourenço Neto N, Marques NC, Fernandes AP, Rodini CO, Sakai VT, Abdo RCC, et al. Immunolocalization of dentin matrix protein-1 in human primary teeth treated with different pulp capping materials. *J Biomed Mater Res B Appl Biomater.* 2016; 104(1):165-9. Doi:10.1002/jbm.b.33379
 25. Neto NL, Moretti ABS, Sakai VT, Machado MAAM, Abdo RCC, Oliveira TM. Clinical and radiographic outcomes of the use of capping materials in vital pulp therapy of human primary teeth. *Braz Dent Sci.* 2015; 18(1):75-80. Doi: 10.14295/bds.2015.v18i1.1107
 26. Nelson-Filho P, Venturini DP, Silva RAB da, Júnior MF, Mori LB. Agregado de trióxido mineral (MTA) e hidróxido de cálcio como materiais capeadores em pulpotomias de dentes decíduos de humanos: avaliação clínica e radiográfica. *Rev Inst*

Ciênc Saúde. 2005; 23(3):211-6.

27. Oliveira TM, Moretti AB, Sakai VT, Lourenço Neto N, Santos CF, Machado MAAM, et al. Clinical, radiographic and histologic analysis of the effects of pulp capping materials used in pulpotomies of human primary teeth. *Eur Arch Paediatr Dent.* 2013; 14(2):65-71. Doi: 10.1007/s40368-013-0015-x

28. Asgary S, Eghbal MJ. Treatment outcomes of pulpotomy in permanent molars with irreversible pulpitis using biomaterials: a multi-center randomized controlled trial. *Acta Odontol Scand.* 2013; 71(1):130-6. Doi: 10.3109/00016357.2011.654251

29. Nosrat A, Seifi A, Asgary S. Pulpotomy in caries-exposed immature permanent molars using calcium-enriched mixture cement or mineral trioxide aggregate: a randomized clinical trial. *Int J Paediatr Dent.* 2013; 23(1):56-63. Doi: 10.1111/j.1365-263X.2012.01224.x

30. Nosrat A, Peimani A, Asgary S. A preliminary report on histological outcome of pulpotomy with endodontic biomaterials vs calcium hydroxide. *Restor Dent Endod.* 2013; 38(4):227-33. Doi: 10.5395/rde.2013.38.4.227

31. Çelik BN, Mutluay MS, Arıkan V, Sarı Ş. The evaluation of MTA and Biodentine as a pulpotomy materials for carious exposures in primary teeth. *Clin Oral Investig.* 2019; 23(2):661-6. Doi: 10.1007/s00784-018-2472-4

32. Bani M, Aktaş N, Çınar Ç, Odabaş ME. The clinical and radiographic success of primary molar pulpotomy using Biodentine™ and mineral trioxide aggregate: a 24-month randomized clinical trial. *Pediatr Dent.* 2017; 39(4):284-8.

33. Subramaniam P, Konde S, Mathew S, Sugnani S. Mineral trioxide aggregate as pulp capping agent for primary teeth pulpotomy: 2 year follow up study. *J Clin Pediatr Dent.* 2009; 33(4):311-4. Doi: 10.17796/jcpd.33.4.r83r38423x58h38w

34. Vilimek VM, Gateva N, Christof BS. Success rate of MedCem Portland cement as a pulp capping agent in pulpotomies of primary teeth. *J of IMAB.* 2018; 24(1):1866-71. Doi: 10.5272/jimab.2018241.1866

35. Zealand CM, Briskie DM, Botero TM, Boynton JR, Hu JC. Comparing gray mineral trioxide aggregate and diluted formocresol in pulpotomized human primary molars. *Pediatr Dent.* 2010; 32(5):393-9.

36. Chrepa V, Joon R, Austah O, Diogenes A, Hargreaves KM, Ezeldeen M, et al. clinical outcomes of immature teeth treated with regenerative endodontic procedures: a San Antonio study. *J Endod.* 2020; 46(8):1074-84. Doi: 10.1016/j.joen.2020.04.008

37. Brannstrom M. The hydrodynamic theory of dentinal pain: sensation in preparations, caries, and the dentinal crack syndrome. *J Endod.* 1986; 12(10):453-7. Doi: 10.1016/S0099-

2399(86)80198-4

38. Mainkar A, Kim SG. Diagnostic accuracy of 5 dental pulp tests: a systematic review and meta-analysis. *J Endod.* 2018; 44(5):694-702. Doi: 10.1016/j.joen.2018.01.021

39. Nagarathna C, Shakuntala BS, Jaiganesh I. Efficiency and reliability of thermal and electrical tests to evaluate pulp status in primary teeth with assessment of anxiety levels in children. *J Clin Pediatr Dent.* 2015; 39(5):447-51. Doi: 10.17796/1053-4628-39.5.447

40. Castellucci, A. Pulpal pathology. In: Castellucci A. *Endodontics.* Vol. I. Firenze: II Tridente; 2004. 354p. Cap. 7, p. 153-155.

41. Ahuja S, Surabhi K, Gandhi K, Kapoor R, Malhotra R, Kumar D. Comparative evaluation of success of biodentine and mineral trioxide aggregate with formocresol as pulpotomy medicaments in primary molars: an in vivo study. *Int J Clin Pediatr Dent.* 2020; 13(2):167-73. Doi: 10.5005/jp-journals-10005-1740

42. Yoldaş SE, Bani M, Atabek D, Bodur H. Comparison of the potential discoloration effect of bioaggregate, biodentine, and white mineral trioxide aggregate on bovine teeth. In: *Vitro research.* *J Endod.* 2016; 42(12):1815-8. Doi: 10.1016/j.joen.2016.08.020

43. Safavi K, Nakayama TA. Influence of mixing vehicle on dissociation of calcium hydroxide in solution. *J Endod.* 2000; 26(11):649-51. Doi: 10.1097/00004770-200011000-00004

44. Nosrat IV, Nosrat CA. Reparative hard tissue formation following calcium hydroxide application after partial pulpotomy in cariously exposed pulps of permanent teeth. *Int Endod J.* 1998; 31(3):221-6. Doi: 10.1046/j.1365-2591.1998.00147.x

45. Peng L, Ye L, Guo X, Tan H, Zhou X, Wang C, et al. Evaluation of formocresol versus ferric sulphate primary molar pulpotomy: a systematic review and meta-analysis. *Int Endod J.* 2007; 40(10):751-7. Doi: 10.1111/j.1365-2591.2007.01288.x

46. Húngaro Duarte MA, de Oliveira El Kadre GD, Vivan RR, Guerreiro Tanomaru JM, Tanomaru Filho M, de Moraes IG. Radiopacity of Portland cement associated with different radiopacifying agents. *J Endod.* 2009; 35(5):737-40. Doi: 10.1016/j.joen.2009.02.006

47. Agência Nacional de Vigilância Sanitária (BR). ANVISA [Internet]. [citado em 2021 jul. 20]. Disponível em: <http://portal.anvisa.gov.br/wps/portal/anvisa/anvisa/home>.

48. Soares IJ, Goldberg F. *Endodontia: técnicas e fundamentos.* 2. ed. Artmed; 2011.