

Soraya Cristhina de Souza Campello Vieira *
Márcia Maria Moço dos Santos Zuim **
Iria de Fátima Lopes Peixoto Dutra *
Thaís Gimenez ***
Regina Siegl **
José Carlos Imparato *

RESUMO

A Odontodisplasia Regional é uma anomalia dental rara, que envolve os tecidos dentários de origem ectodérmica (esmalte) e mesodérmica (dentina, polpa e cimento). O objetivo deste trabalho foi relatar um caso clínico de odontodisplasia regional em uma criança. Paciente de nove anos, sexo masculino, tendo como queixa principal a ausência de alguns dentes decíduos e a não irrupção dos dentes permanentes em determinada região da maxila. O dente 16, que havia irrompido, apresentava-se clinicamente, com um esmalte hipoplásico e hipomineralizado e uma imagem radiográfica bastante tênue, por isso sendo conhecido como “dente fantasma”. Foram apresentados nesse relato, aspectos clínicos e radiográficos e destacadas as questões envolvidas na elaboração de um plano de tratamento. Há poucos estudos disponíveis sobre a odontodisplasia regional. A anamnese detalhada e o conhecimento das características clínicas e radiográficas são imprescindíveis para um correto diagnóstico.

Palavras-chave: Odontodisplasia. Relatos de Casos. Odontopediatria. Dentes Fantasma.

1 INTRODUÇÃO

A odontodisplasia regional é uma anomalia localizada, não hereditária, com efeitos importantes sobre o esmalte, a dentina e a polpa. É um acontecimento pouco comum que ocorre em ambas as dentições. Não apresenta predileção por grupos étnicos, ocorre mais no sexo feminino e há uma predominância pelos dentes superiores anteriores (NEVILLE; BOUQUOT,1998; VOLPATO et al.,2008). Acomete tanto a denteição decídua como a permanente. Quando os dentes decíduos estão envolvidos os seus sucessores permanentes também são afetados e é comum em um mesmo quadrante ter dentes afetados em diferentes graus (SPINI et al., 2007; PUNDIR; SASCENA; ADLAKA, 2011).

Clinicamente os dentes afetados apresentam coroas pequenas, irregulares, com coloração amarela ou amarronzada (NEVILLE; BOUQUOT,1998). A irrupção dos dentes pode estar retardada ou até

não ocorrer (KAHN,1991; VOLPATO et al., 2008; MAGALHÃES et al., 2007). Outros sintomas como edema gengival e gengivite foram relatados, bem como abscesso e dor na área afetada (PANDIS; POLIDO; BELL, 1991; RAEZ,1990). Radiograficamente, os dentes alterados apresentam esmalte muito delgado e dentina em torno de uma polpa alargada e radiolúcida, resultando em uma imagem pálida e tênue; dando origem ao termo “dente fantasma” (NEVILLE; BOUQUOT,1998).

O tratamento da odontodisplasia regional é controverso. O cirurgião dentista deve levar em conta a idade do paciente, a história médica, o número de dentes afetados, assim como os desejos do paciente, incluindo medidas que visem corrigir a mastigação e fonação, promovendo o desenvolvimento ósseo e redução dos impactos emocionais (CARRERA et al.,2011). O plano de tratamento varia de

* Mestrado em Odontopediatria, Instituto de Pesquisas São Leopoldo Mandic, Faculdade São Leopoldo Mandic, Campinas, São Paulo, SP. Email: sorayacmml@gmail.com

** Instituto de Pesquisas São Leopoldo Mandic, Faculdade São Leopoldo Mandic, Campinas, São Paulo, SP.

*** Mestrado em Ciências Odontológicas, Universidade Ibirapuera, São Paulo, SP, Brasil.

procedimentos conservadores, que ajudarão a manter os dentes por períodos mais longos, autotransplantes, extrações seguidas de reabilitação protética e implantes após o crescimento puberal terminado (SRINDHI; RAGHAVENDRA,2011). Alguns protocolos de tratamento, incluem a exodontia dos dentes permanentes com abscesso, a manutenção dos elementos retidos, até que uma prótese permanente possa ser instalada, priorizando-se, em crianças menores, a preservação de tantos dentes afetados quanto possível, para garantir o desenvolvimento normal dos ossos (KAHN,1991).

A odontodisplasia regional é uma anomalia rara e, que, por não ter a sua patogênese ainda bem esclarecida, novos estudos merecem ser realizados (RIBEIRO; DANTAS; SILVA,2008). O objetivo desse artigo é relatar um caso clínico da referida anomalia em uma criança de 9 anos, na região de maxila, destacando as possibilidades de tratamento.

2 RELATO DE CASO

Paciente de 9 anos de idade, sexo masculino, acompanhado de seu responsável, procurou a clínica de Especialização em Odontopediatria da Faculdade São Leopoldo Mandic em Campinas-SP, tendo como queixa principal a ausência de alguns dentes decíduos e a não irrupção dos dentes permanentes em determinada região da maxila (Figura 1).

O responsável autorizou a divulgação do caso clínico em questão, através de Termo de Consentimento Livre e Esclarecido, sendo o referido caso dispensado de submissão à análise ética sob o protocolo número 0069/13.

Na anamnese não foi relatada nenhuma anormalidade, a gestação da mãe não teve intercorrências e nenhum membro da família apresentava essa anomalia.

No exame clínico foi constatada boa higienização e a ausência de vários elementos na região de maxila, do lado direito. Encontrava-se, na região afetada pela anomalia, o dente que corresponderia ao elemento 16, apresentando uma coloração amarelo-acastanhada, com estrutura de esmalte hipoplásica, hipomineralizada, macio à sondagem e com cavidade na face oclusal apresentando comunicação pulpar. A gengiva apresentava hiperemia e sensibilidade ao redor do dente (Figura 2).

No exame radiográfico notou-se a presença de vários dentes, ainda intraósseos, fora dos padrões em relação ao estágio de Nolla e idade do paciente. O dente 16, que estava presente na cavidade, não apresentava um limite entre esmalte e dentina, possuía câmara pulpar ampla, imagem radiolúcida sugestiva de lesão com comprometimento pulpar, raízes

fusionadas, curtas e com ápice aberto, características dessas determinantes da anomalia (Figuras 3 e 4).

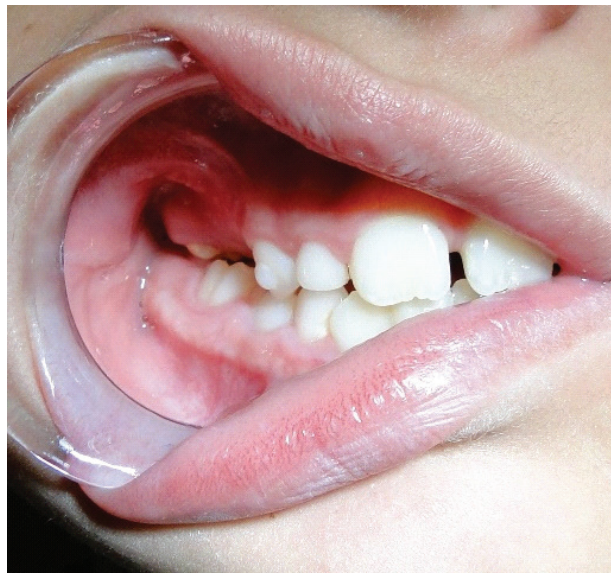

Figura 1: Vista da região maxilar direita.

Fonte: Os autores (2013).

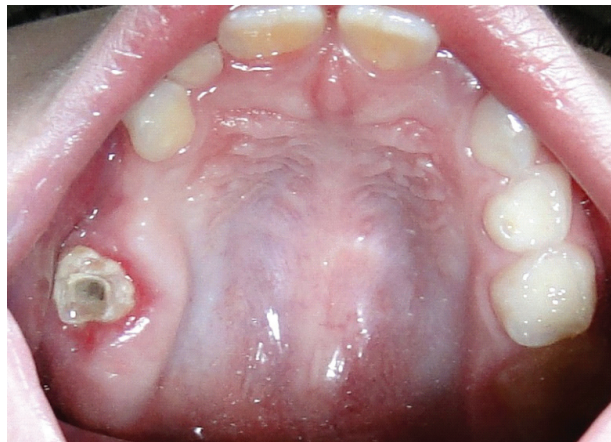

Figura 2: Vista oclusal do dente 16.

Fonte: Os autores (2013).

A mãe relatou que por volta de 1 ano e 7 meses irrompeu na cavidade oral, mais precisamente na região do 55, uma estrutura semelhante à um fóssil, sem nenhuma característica de um dente, que já apresentava mobilidade e logo esfoliou.

Os dentes antagonistas encontravam-se anquilosados perante o exame clínico realizado e os dentes permanentes, ainda intraósseos, apresentavam desvio do eixo de irrupção. Analisando-se a face do paciente na região do lado afetado pela anomalia, observou-se hipotonia muscular e perda da dimensão vertical.

Chegou-se ao diagnóstico sugestivo de Odontodisplasia Regional, também conhecida como “Dentes Fantasmas”. Estabeleceu-se, portanto, como plano de tratamento, a exodontia do dente 16. O mesmo foi colocado em solução de formol tamponado

(formalina a 40%) e encaminhado para a análise histopatológica, sendo confirmado o diagnóstico.

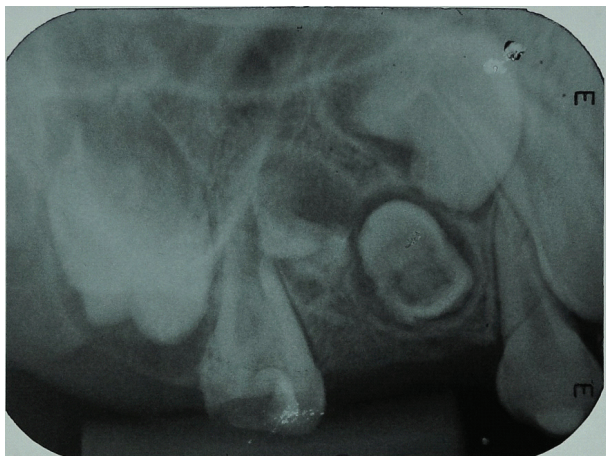


Figura 3: Radiografia periapical da região do 16.
Fonte: Os autores (2013).

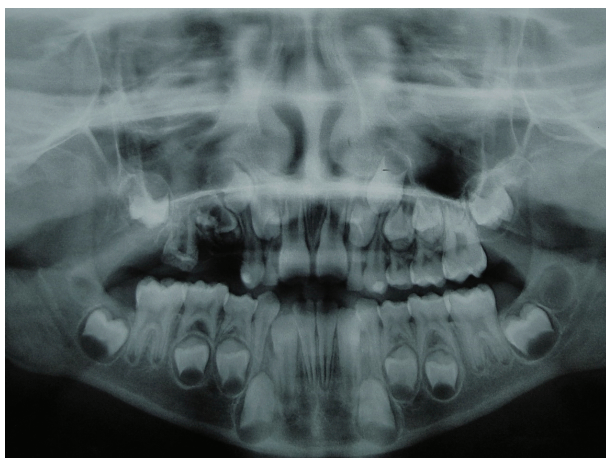

Figura 4: Radiografia Panorâmica.
Fonte: Os autores (2013).

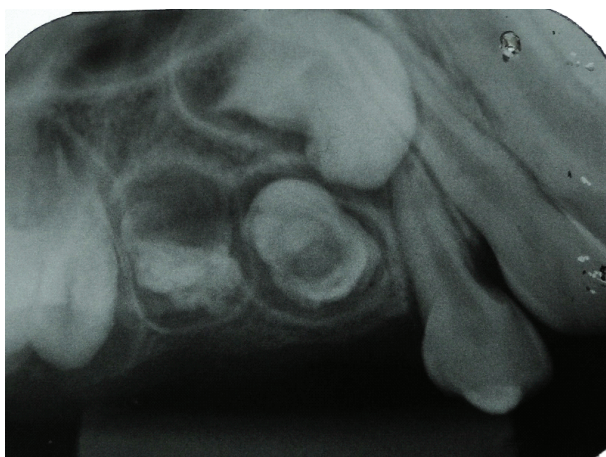

Figura 5: Radiografia periapical após 6 meses.
Fonte: Os autores (2013).

Diante disso, adotou-se o retorno do paciente a cada 6 meses para acompanhar a irrupção do dente 17, uma vez que os elementos dentários presentes nesta anomalia são malformados e, quando em meio bucal,

são muito suscetíveis à lesões de cárie. Caso o dente 17 tenha uma formação dentro dos padrões normais, a sugestão seria a colocação de um mantenedor de espaço até o paciente atingir a idade de 18 anos para a reabilitação através de implantes ou prótese.

Seguindo o plano de tratamento, o paciente retornou após 6 meses e foi realizada a radiografia periapical para verificar a formação e a irrupção dos dentes ainda intraósseos (Figura 5).

3 DISCUSSÃO

Sabe-se que a odontodisplasia regional é uma anomalia rara de desenvolvimento dentário, não hereditária, que ocorre com maior frequência na maxila (VAN DER WALL et al., 1993; SRINDHI; RAGHAVENDRA, 2011; METHA; BAILOOR; PATEL, 2001), afetando duas vezes mais o sexo feminino do que o masculino. Os casos de odontodisplasia regional são diagnosticados pela combinação de características clínicas e radiográficas, associadas à uma anamnese detalhada (MAGALHÃES et al., 2007; VOLPATO et al., 2008). Condições como displasia dentinária, amelogenese e dentinogenese imperfeita apresentam semelhanças com a odontodisplasia regional, porém estas afetam toda a dentição e não apenas um único segmento (CRAWFORD; ALDRED, 1989). O presente caso refere-se a um menino de 9 anos, acometido por esta anomalia na região de maxila do lado direito, envolvendo tanto a dentição decídua como a permanente.

Não há evidências científicas disponíveis sobre sua prevalência na população. A literatura disponível baseia-se em relatos de casos publicados (CANELA et al., 2012).

Kappadi et al. (2009) relataram que, uma vez o profissional tendo conhecimento das características clínicas, radiológicas e histológicas, não enfrentará nenhuma dificuldade quanto ao diagnóstico. O fator complicador surge no momento do planejamento do tratamento a ser realizado.

A decisão de extrair ou não os dentes afetados deve basear-se na avaliação de cada caso específico de odontodisplasia regional. (CHO, 2006; KAPPADI et al., 2009). Deve-se, portanto, levar em consideração a idade do paciente, história médica, grau de envolvimento da anomalia, anseios dos pais e do paciente, restabelecimento das funções estéticas, fonéticas e mastigatórias (ROSA et al., 2006; CHO, 2006).

Pundir; Sascena; Adlaka (2011) e Spini et al. (2007) preferem a extração dos elementos envolvidos pela

anomalia e a substituição com aparelhos protéticos e, mais futuramente, com próteses fixas ou mesmo implantes, quando já ocorreu crescimento ósseo puberal.

Kappadi et al., (2009) preconizam que se mantenha os dentes inclusos à espera de sua calcificação e irrupção, como adotado neste caso clínico.

No presente trabalho analisou-se aspectos psicológicos do paciente, anseios dos pais, funções estética, fonética e mastigatória e adotou-se um plano de tratamento conservador, com acompanhamento dos dentes, ainda intraósseos (CHO, 2006), com retornos regulares do paciente a cada seis meses, aguardando a irrupção do dente 17, que deverá ocorrer por volta de 12 anos (ROSA et al., 2006; CHO, 2006).

Até o momento optou-se pelo acompanhamento, uma vez que, não há possibilidade de apoio posterior para a prótese e, se assim fosse feito, ocasionar-se-ia movimento de báscula com a mastigação e a adaptação inadequada. Caso a irrupção do dente 17 ocorra dentro dos padrões de normalidade analisar-se-á a formação e calcificação do 13, 14 e 15. Se a remoção cirúrgica for necessária após a finalização do crescimento ósseo puberal (CHO, 2006), realizar-se-á a substituição deste segmento por aparelho protético, tendo-se assim, apoio posterior no dente 17.

O tratamento ortodôntico no caso de Odontodisplasia Regional torna-se inviável, uma vez

que as estruturas dentárias apresentam-se fragilizadas, as raízes dos dentes afetados são curtas e a densidade do osso alveolar é baixa. Qualquer movimentação ortodôntica causaria reabsorção tanto da raiz como do osso (TERVONEN et al., 2004). Diante disso, foi descartada a opção de terapêutica ortodôntica.

Faz-se necessária uma anamnese bem detalhada com a finalidade de conhecer e relacionar a etiologia desta anomalia. No caso relatado, sabe-se que não é hereditária (PUNDIR; SASCENA; ADLAKA, 2011) e nenhum fator etiológico foi relacionado. Frente ao conhecimento das características clínicas e radiográficas, o diagnóstico foi realizado de modo tranquilo, porém, mais estudos com maior número de casos, tornam-se necessários (GÜNDÜZ et al., 2008) para elucidação da etiologia e prevalência da odontodisplasia regional.

4 CONCLUSÃO

A odontodisplasia regional é uma anomalia rara, com grande dificuldade voltada para a etiologia, que ainda é desconhecida.

Pode-se concluir que é de fundamental importância o profissional conhecer as características clínicas e radiográficas desta anomalia, além de uma anamnese completa e bem detalhada, para um diagnóstico diferencial correto.

Regional Odontodysplasia: A Case Report

ABSTRACT

Regional Odontodysplasia is a rare dental anomaly involving dental tissues of ectodermal (enamel) and mesodermal (dentin, pulp and cement) origin. The aim of this study was to report a case of regional odontodysplasia in a child. A nine-year-old male patient who the main complaint was the absence of some deciduous teeth and the non - eruption of permanent teeth in a specific area of the maxilla. The tooth 16, which had erupted, had hypoplastic and hypomineralized enamel, presenting a radiographic image lacking clearness, for that reason being known "ghost teeth". In this case report, clinical and radiographic aspects were presented and were highlighted the issues involved in the elaboration of a treatment plan. There are few available studies about regional odontodysplasia. The detailed anamnesis and the knowledge of the clinical and radiographic characteristics are essential for a correct diagnosis.

Keywords: Odontodysplasia. Case Reports. Ghost Teeth.

REFERÊNCIAS

- CANELA, A.H.C.; REZENDE CARVALHO, K.M.P.; BENITEZ, M.; BÖNECKER, M. Early Diagnosis of Regional odontodysplasia in an Infant. **The Journal of Craniofacial Surgery**, v. 23, n.2, p. e 134-e136, 2012.
- CARREIRA, A.S.D.; BASTOS, R.T.R.M.; KATAOKA, M.S.; PINHEIRO, M.G.R.; PINHEIRO, L.R.; PINHEIRO, J.J.V. Regional odontodysplasia: case report in maxila crossing the midline. **Revista Gaúcha de Odontologia**, Porto Alegre, RS, v. 59, n.1, jan./mar. 2011.
- CHO, S.Y. Conservative Management of Regional odontodysplasia: Case Report. **Journal of the Canadian Dental Association**, Canada, v. 72, n. 8, p. 735-738, 2006.
- CRAWFORD, P.J.M.; ALDRED, M.J. Regional odontodysplasia: a bibliography. **Journal of Oral Pathology & Medicine**, v. 18, n. 5, p. 251-263, 1989.
- GÜNDÜZ, K.; ZENGİN, Z.; CELENK, P.; OZDEN, B.; KURT, M.; GUNHAN, O. Regional odontodysplasia of the deciduous and permanent teeth associated with eruption disorders: A case report. **Medicina Oral, Patología Oral y Cirugía Bucal**, España, v. 13, E563-6, oct. 2008.
- KAHN, M.A. Regional odontodysplasia: case report with etiologic and treatment considerations. **Oral Surgery, Oral Medicine and Oral Pathology**, USA, v. 72, n. 4, p. 462-7, 1991.
- KAPPADI, D.; RAMASETTY P.; RAI K.; RAHIM A.M. Regional odontodysplasia: An unusual case report. **Journal of Oral and Maxillofacial Surgery, Medicine and Pathology**, India, v. 13, p. 62-6, 2009.
- MAGALHÃES, A.C.; PESSAN, J.P.; CUNHA, R.F.; DELBEM, A.C.B. Regional odontodysplasia: case report. **Journal of Applied Oral Science**, v. 159, n. 6, p. 465-9, 2007.
- METHA, D.N.; BAILOOR, D.; PATEL, B. Regional odontodysplasia. **Journal of the Indian Society of Pedodontics and Preventive Dentistry**, v. 29, n. 4, p. 323-6, 2001.
- NEVILLE, D.; BOUQUOT, A. Anomalias dos dentes. In: Neville D. Patologia Oral & maxilofacial. Rio de Janeiro: Guanabara Koogan; 1998.
- PANDIS, N.; POLIDO, C.; BELL, W.H. Regional odontodysplasia: a case associated with asymmetric maxillary and mandibular development. **Oral Surgery, Oral Medicine and Oral Pathology**, v. 72, n. 4, p. 492-6, 1991.
- PUNDIR S.; SASCENA S., ADLAKA V. Regional odontodysplasia: A Unique Dental Anomaly with an insight into its possible etiologic factors. **Annals and Essences of Dentistry**, v. 3, n. 4, p. 47-51, 2011.
- RAEZ, A.G. Unilateral Regional odontodysplasia with ipsilateral mandibular malformation. **Oral Surgery, Oral Medicine and Oral Pathology**, v. 69, n. 6, p. 720-2, 1990.
- RIBEIRO, A.O.; DANTAS, L.P.; SILVA, L.C.F. Odontodysplasia Regional: Relato de um caso clínico. **Revista Portuguesa de Estomatologia e Cirurgia Maxilofacial**, v. 149, p. 591-163, 2008.
- ROSA, M.C.; MARCELINO, G.A.; BELCHIOR, R.; SOUZA, A.P.; PARIZOTTO, S.C. Regional odontodysplasia: Report of a case. **The Journal of Clinical of Pediatric Dentistry**, v. 30, p. 333-6, 2006.
- SPINI, T.H.; SARGENTI-NETO S.; CARDOSO, S.V.; SOUZA, K.C.; DE SOUZA, S.O.; DE FARIA, P.R.; et al. Progressive dental development in regional odontodysplasia. **Oral Surgery, Oral Medicine, Oral Pathology, Oral Radiology and Endodontics**, v. 95, p. 60-6, 2007.
- SRINDHI, G.; RAGHAVENDRA, S.S. Regional Odontodysplasia: Report of a rare case and review of literature. **International Dental Journal of student's research**, v. 4, n. 3, p. 145-9, 2011.
- TERVONEN, S.A.; STRATMANN, U.; MOKRYS, K.; REICHART, P.A. Regional odontodysplasia: A review of the literature and report of four cases. **Clinical Oral Investigations**, v. 8, p. 45-51, 2004.
- VAN DER WAALL, J.E.; RITTERSMA, J; BAART, J.A.; VAN DER WAAL, I. Regional odontodysplasia: Report of three cases. **International Journal of Oral and Maxillofacial Surgery**, v. 22, p. 356-8, 1993.
- VOLPATO, L.; BOTELHO, G.; CASELA, L.; BORGES, A.; SILVA, K. Regional odontodysplasia: report of a case in the mandible crossing the midline. **The Journal of Contemporary Dental Practice**, v. 1;9, n. 3, p. 142-8, 2008.

Enviado em 31/08/2018

Aprovado em 24/12/2018