

Histiocitose de células de Langerhans: relato de um caso

Karina Camillozzi Nogueira Freire *
Lia Quintães Cardoso *
Paulo Bittencourt de Miranda *
Christiane Chambo Pignaton *
Cristiane Aparecida Mendes *
Thayla Baptista Campostrine *

RESUMO

A histiocitose de células de Langerhans corresponde a um grupo heterogêneo de desordens caracterizadas pela proliferação monoclonal de células dendríticas. Predomina na infância e pode afetar qualquer órgão. Relata-se caso de paciente, sexo feminino, 44 anos, apresentando placas espessas, exsudativas, com escamas aderentes aos pelos, localizadas no couro cabeludo, semelhantes a dermatite seborreica, além de fístulas nas axilas, regiões inframamárias e inguinais de evolução há 16 anos. Realizou-se biópsia da lesão cutânea seguida de imunohistoquímica que concluiu diagnóstico de Histiocitose de células de Langerhans. Investigação sistêmica evidenciou acometimento pulmonar concomitante. Até o presente momento existem poucas publicações sobre envolvimento cutâneo em adultos, assim como não há protocolos de tratamento para os mesmos, necessitando maiores estudos para melhor manejo desses pacientes.

Palavras-chave: Histiocitose. Adulto. Antígenos. CD1.

1 INTRODUÇÃO

Doença rara e enigmática, o que justifica a escassez de conhecimento em relação à sua etiologia, evolução clínica e tratamento (BELDA et al., 2014). A histiocitose representa um grupo heterogêneo de desordens proliferativas envolvendo células dendríticas e macrófagos (BELDA; DUTRA, 2014). A etiologia da doença é desconhecida e ainda não foi encontrada herança genética na gênese da doença (TRIPODE, 2015). Estudos divergem quanto à prevalência entre os sexos, relata-se ser mais comum nos homens, porém mais agressiva nas mulheres (DUTRA; SCOLAROA; TRIPODE, 2014). Embora possa acometer qualquer idade é mais prevalente em menores de 15 anos (GIRSCHIKOFFSKY; SCOLAROA; TRIPODE, 2013). Incidência estimada de 1 a 2 casos/milhão/ano nos adultos e 3 a 5 casos/milhão/ano nas crianças (BRITO, 2014). Apresenta gravidade variável e características biológicas limítrofes entre os campos da hematologia, imunologia, oncologia, pediatria e dermatologia (BELDA, 2014).

Essa afecção possui amplo espectro clínico (DUTRA, 2014). São agrupadas em: (1) Desordens relacionadas às células dendríticas, nas quais histiocitose de células de Langerhans (HCL) está incluída; (2) Desordens relacionadas aos macrófagos; (3) Desordens malignas; (4) Sarcoma histiocítico relacionado a macrófagos ou a células dendríticas (DUTRA, 2014). A HCL é um termo genérico que identifica diversos casos clínicos caracterizados pela proliferação de distintas células positivas para CD1a e/ou CD207 ao estudo de imunohistoquímica e, que contém grânulos de Birbeck na microscopia eletrônica (AFSAR; BELDA; DUTRA, 2017). A identificação da proteína S-100 é sugestiva, porém pouco específica (DUTRA, 2014).

Durante o curso da doença, muitos órgãos podem estar envolvidos, sendo o osso e a pele os locais comuns (SCOLAROA, 2017). Existem poucos estudos publicados descrevendo o envolvimento cutâneo em adultos, a maioria parece ter envolvimento de um único

* Hospital Santa Casa de Misericórdia de Vitória – Vitória, ES. E-mail: kkcamil@hotmail.com

órgão, em geral ossos ou fígado (BELDA; CRICKX, 2014). O tratamento varia dependendo da extensão e da gravidade do caso e ainda é um desafio no adulto. A doença pode resolver-se espontaneamente, ou acometer órgãos vitais, com consequências graves ou fatais (SCOLAROA, 2017).

Nesse contexto, relata-se um caso raro de HCL no adulto manifestando-se primariamente na pele.

2 RELATO DE CASO

Paciente, sexo feminino, 44 anos, portadora de diabetes tipo II e hipotireoidismo. Há 16 anos com descamação e prurido no couro cabeludo. Apresentou piora progressiva dessa lesão que evoluiu para placas com escamas aderentes aos pelos, espessa e exsudativas (Figura 1), além de acometimento da fronte e dorso nasal (Figura 2), fístulas e exsudação nas regiões axilares, inframamárias (Figura 3) e virilhas. Fez uso de talidomida e metotrexato com melhora, porém reativação após interrupção do tratamento.

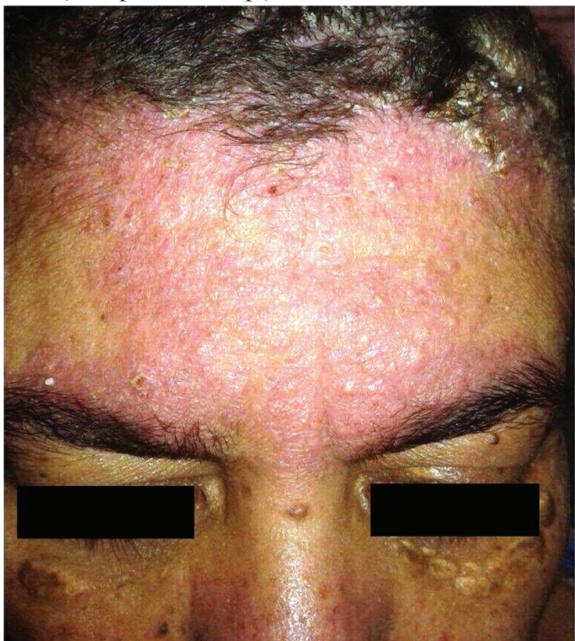

Figura 1: Placa eritemato infiltrada descamativa localizada na fronte.
Fonte: Os autores (2016)

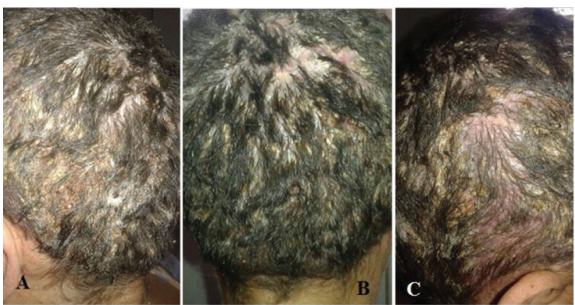

Figura 2: Placa com escamas aderentes aos pelos, espessa, difíceis de destacar, exsudativas, localizadas no couro cabeludo. A. Perfil lateral esquerdo. B. Região posterior de couro cabeludo. C. Perfil lateral direito.
Fonte: Os autores (2016)

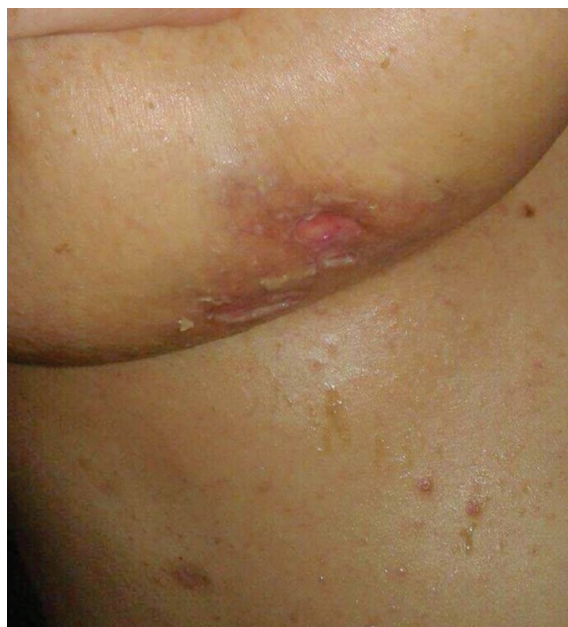

Figura 3: Lesões fistulares com saída de exsudato purulento nas regiões infra mamárias.
Fonte: Os autores (2016)

Na investigação inicial foi solicitada biópsia cutânea que evidenciou infiltrado de células histiocitoides na derme reticular, com eventuais eosinófilos. As células exibiam núcleos chanfrados, reniformes, com citoplasma eosinofílico pálido e eventual figuras de mitose (Figura 4). A imunohistoquímica revelou positividade para CD1a e S-100 confirmando diagnóstico de HCL (Figura 5).

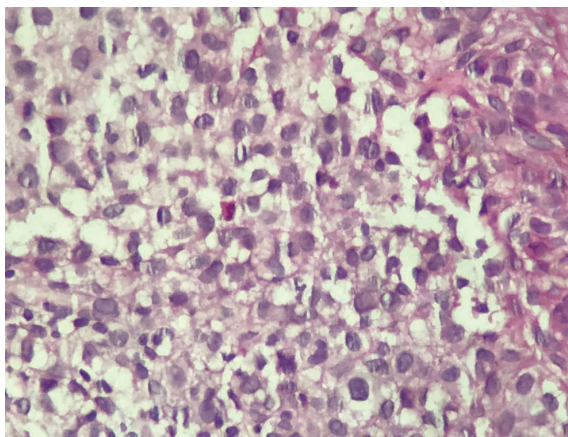


Figura 4: Lâmina do histopatológico evidenciando detalhe das células de Langerhans com núcleo reniforme com proeminente chanfradura ou endentação.
Fonte : Os autores (2016)

Em investigação de acometimento sistêmico, exames laboratoriais mostravam anemia normocítica/normocrômica e aumento de enzimas hepáticas, porém biópsia de medula e Tomografia/Ressonância de abdome excluíram doença medular, hepática, pancreática e esplênica. Cintilografia óssea sem lesões osteoblástica e Ressonância de crânio demonstrou

ausência de acometimento da hipófise e do sistema nervoso central, achado de sela túrcica vazia. Tomografia de tórax evidenciou múltiplos cistos esparsos nos pulmões, alguns de aspecto bizarro, compatíveis com comprometimento pulmonar pela doença de base.

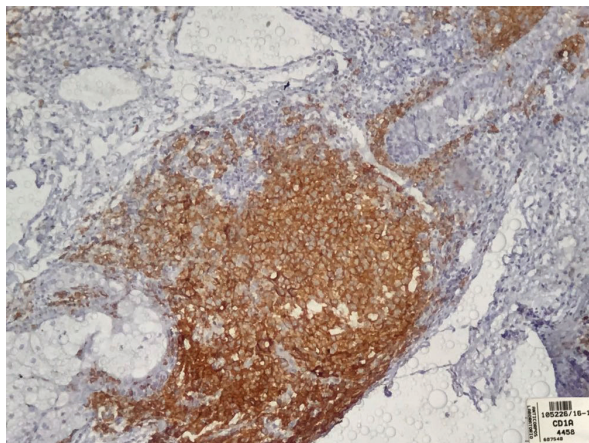


Figura 5: Lâmina de estudo imunohistoquímico evidenciando positividade para CD1a.

Fonte : Os autores (2016)

Os achados clínicos, laboratoriais e de imagem permitiram classificar a doença da paciente como HCL multissistêmica de baixo risco, segundo critérios elaborados pelo grupo de estudos da Histiocyte Society (DUTRA; GIRSCHIKOFSKY; TAZI, 2014). O tratamento proposto foi quimioterapia com 5 dias de Citarabina mensal, total de 12 doses. Apresentou melhora clínica e cutânea nos três primeiros meses de tratamento, porém segue com reativação cutânea apesar da manutenção quimioterápica.

3 DISCUSSÃO

Histiocitose de células de langerhans, antigamente chamada de histiocitose X, compreende várias entidades clínicas, as quais na verdade, podem representar diferentes fases evolutivas de uma mesma doença, conhecidas previamente como “doença de Hand-Schuller-Christian”, “doença de Abt-Letterer-Siwe”, “doença de Hashimoto-Pritzker” e “granuloma eosinofílico de pele” (AZULAY; BELDA; DUTRA, 2013). Não está definido se há fatores predisponentes imunológicos, genéticos ou virais na gênese da doença, mas estudo recente revelou que 50% dos tecidos tumorais apresentam mutação somática do gene BRAF (BELDA; CRICKX; DUTRA, 2014).

A classificação clínica atual da Histiocyte Society é baseada no número de sistemas acometidos e o envolvimento de órgãos de risco. É dita multissistêmica se envolve dois ou mais órgãos. Classificada em alto risco se acometimento do fígado, baço, medula óssea e lesões neurodegenerativas e baixo risco caso

não haja acometimento desses órgãos (DUTRA; GIRSCHIKOFSKY; TAZI, 2014).

Descreve-se o caso de uma paciente adulta que abriu quadro clínico com lesões cutâneas e no seguimento foi evidenciado acometimento pulmonar, fechando diagnóstico de HCL multissistêmica de baixo risco. As lesões cutâneas estão associadas em 40% dos casos a doença multissistêmica, sua presença deve suscitar investigação de outros órgãos envolvidos (BRITO, 2014). O acometimento cutâneo pode imitar outras dermatoses comuns. As lesões típicas do couro cabeludo são pápulas translúcidas, com 1-2 mm de diâmetro, levemente descamativa de cor rosa-amarela. Essas lesões fazem diagnóstico diferencial com dermatite seborreica. Envolvimento intertriginoso axilar, inguinal, vulvar, ou regiões anogenitais com eritema e erosões são frequentemente diagnosticada erroneamente como eczema, psoríase, infecção por *Candida*, ou intertrigo, portanto necessita de um alto grau de suspeita, sendo a biópsia essencial (BELDA; GIRSCHIKOFSKY, 2014).

Não existem diretrizes internacionais universalmente aceitas para tratamento de pacientes adultos como há nos casos pediátricos com a terapia de vinblastina/prednisolona (GIRSCHIKOFSKY; TAZI, 2014). Este é baseado no número de sistemas acometidos e envolvimento de órgãos de risco, podendo variar desde curetagem cirúrgica na lesão óssea unifocal até quimioterapia e transplante de progenitores hematopoiéticos na doença multissistêmica recidivante ou refratária (BRITO, 2014). Em relação aos quimioterápicos é relatado monoterapia com cladribine, citarabine ou etoposide. O Etoposide ou o cladribine são geralmente administrados por até 6 meses. A citarabina pode ser administrada em baixas doses mensais por até um ano (GIRSCHIKOFSKY, 2014). Estudo multicêntrico mostra que a vinblastina é uma quimioterapia de primeira linha eficaz e bem tolerada para pacientes adultos, exceto se envolvimento pulmonar progressivo (TAZI, 2017). No caso relatado foi optado por citarabina em baixas doses mensais por um ano.

4 CONCLUSÃO

Conclui-se que a diversidade do comportamento clínico da HCL dificulta e atrasa o diagnóstico. Até o momento há heterogeneidade de procedimentos no estadiamento e tratamento da doença, o que torna de suma importância estudos prospectivos, randomizados e multicêntricos envolvendo doentes adultos para melhor manejo desses pacientes.

Langerhans cell histiocytosis: case report.

ABSTRACT

Langerhans cell histiocytosis corresponds a heterogeneous group of disorders characterized by monoclonal dendritic cells proliferation, it predominates in childhood which may affect any organ of the body. The case reports of a female patient, aged 44, presenting thick plates with scales adhering to the hairs, scalp located, similar to seborrheic dermatitis, besides fistulas in axillas, inguinal and infra mammary regions. The hypothesis of Langerhans cell histiocytosis was confirmed by cutaneous biopsy and immunohistochemistry. Systemical investigation accused pulmonary involvement. Until now are few publications about adult cutaneous cases, so none treatment protocols are available for them. More specific studies are demanded for better management of these patients.

Keywords: Histiocytosis. Adult. Antigens. CD1.

REFERÊNCIAS

- AFSAR, F. S. et al. Histiocitose de células de langerhans autolimitada e de início tardio: relato de uma entidade raríssima. **Revista Paulista de Pediatria**, v. 35, n. 1, p. 115-119, mar. 2017.
- AZULAY, R. D. et al. Azulay Dermatologia. Rio de Janeiro: Guanabara Koogan, 2013.
- BELDA, JR. W.; CHIACCHIO N.; CRIADO, P. R. Tratado de Dermatologia. São Paulo: Atheneu, 2014.
- BRITO, M. D. et al. Histiocitose de Langerhans no Adulto: Experiência de Dois Hospitais Portugueses. **Acta Médica Portuguesa**, v. 27, n. 6, p. 726-730, jul. 2014.
- CRICKX, E. et al. Clinical Spectrum, Quality of Life, BRAF Mutation Status and Treatment of Skin Involvement in Adult Langerhans Cell Histiocytosis. **Acta Dermato-Venereologia**, v. 97, p. 838-842, abr. 2017.
- DUTRA, R. A. et al. Histiocitose de Células de Langerhans: um Diagnóstico Diferencial dos Tumores do Mediastino Anterior em Crianças. **Revista Brasileira de Cancerologia**, v. 60, n. 4, p. 331-336, nov. 2014.
- GIRSCHIKOFSKY, M. et al. Management of adult patients with Langerhans cell histiocytosis: recommendations from an expert panel on behalf of Euro-Histio-Net. **Orphanet Journal of Rare Diseases**, v. 8, n. 72, may. 2013.
- SCOLAROA, B. L.; PEREIRA, G. B.; OGATA, D. C.; CUNHA, F. S. P. F. V.; Effting, A. C. M.; Guanabara, R. O. Langerhans' cell histiocytosis diagnosed due to dermatological perianal lesion. **Journal of coloproctology**, v. 37, n. 3, p. 242-246, mai. 2017.
- TAZI, A.; LORILLON, G.; HAROCHE, J.; NEEL, A. ; Dominique S. ; Aouba A. et al. Vinblastine chemotherapy in adult patients with langerhans cell histiocytosis: a multicenter retrospective study. **Orphanet Journal of Rare Diseases**, v. 12, n. 95, mai. 2017.
- TRIPODE, M.A.B.; SANTOS, N.V.I.; CORREA, S.P. Histiocitose de células de Langerhans em lactente - Relato de caso e revisão da literatura. **Residência Pediátrica**, v. 5, n. 2, p. 82-85, ago. 2015.

Enviado em 04/06/2018

Aprovado em 25/09/2018