

A importância da descrição ultrassonográfica padronizada e da punção aspirativa por agulha fina na avaliação de nódulos tireoidianos

Natália Gesualdo Lopes *
Dominique Fonseca Rodrigues Lacet *
Dênio Lopes de Almeida **
Mônica Barros Costa **
Christianne Tolêdo de Souza Leal ***

RESUMO

Nódulos tireoidianos são muito frequentes, sendo detectáveis pela palpação em cerca de 5% das mulheres. A ultrassonografia e a punção aspirativa por agulha fina (PAAF) são métodos diagnósticos largamente utilizados na propedêutica da doença nodular da tireoide. O objetivo deste estudo foi descrever a utilização da PAAF em pacientes com nódulos tireoidianos submetidos à tireoidectomia. Foram incluídos 20 pacientes, com média de idade de 46 ± 14 anos, (02 homens/18 mulheres), submetidos à PAAF e tireoidectomia em um hospital universitário, entre janeiro/2010 e abril/2016. Apenas 12,5% dos laudos ultrassonográficos descreveram o tamanho dos nódulos em três dimensões e nenhum deles continha todos os itens recomendados para caracterização adequada de um nódulo tireoidiano. De um total de 32 nódulos estudados, 8% constituíram amostra não diagnóstica (categoria Bethesda I). Após tireoidectomia, seis (28%) pacientes apresentaram carcinoma papilífero, sendo dois (33,3%) classificados como Bethesda III e quatro (66,6%) Bethesda V e VI. Observou-se que a falta de padronização dos laudos ultrassonográficos de tireoide pode retardar a investigação diagnóstica e gerar custos elevados para o sistema de saúde. Em contrapartida, o sistema Bethesda está bem consolidado como uma ferramenta para direcionar a conduta frente à doença nodular de tireoide.

Palavras-chave: Nódulo tireoidiano; Ultrassonografia; Biópsia por agulha fina; Citologia; Tireoidectomia; Sistema Bethesda.

1 INTRODUÇÃO

Os nódulos tireoidianos possuem elevada prevalência, sendo descritos em cerca de 5% das mulheres e 1% dos homens por meio do exame clínico e em 19 a 68% quando se utiliza a ultrassonografia (USG) da tireoide em indivíduos selecionados aleatoriamente (HAUGEN et al., 2016). O grande desafio, do ponto de vista clínico é o risco de neoplasia maligna, associado à doença nodular tireoidiana.

Na maioria das populações, o câncer de tireoide era considerado raro, representando 2% a 5% das neoplasias no sexo feminino e menos de 2% das neoplasias no sexo masculino. Todavia, na última década, a incidência da detecção do câncer de tireoide atinge 4,5% ao ano, sendo maior do que qualquer outro tipo de câncer. Esse aumento significativo tem sido atribuído ao rastreamento indiscriminado, através da USG de tireoide, e à crescente exposição dos indivíduos aos chamados disruptores endócrinos.

Contudo, não há aumento proporcional na taxa de mortalidade decorrente do câncer de tireoide (USPSTF, 2017; MURTHY et al., 2013; INCA, 2015).

Inclusive, a taxa de mortalidade por câncer de tireoide tem apresentado queda continuada na maioria das populações, provavelmente devido tanto à detecção quanto ao tratamento precoces da doença (INCA, 2015; HOWLADER et al., 2016). Dessa forma, na presença de nódulos tireoidianos, torna-se fundamental a indicação precisa de tireoidectomia considerando, por um lado, a possibilidade de neoplasia maligna e, por outro, o risco cirúrgico. Nesse contexto, o manejo clínico dos nódulos tireoidianos geralmente considera, além dos fatores de risco do paciente, as características ultrassonográficas e citológicas obtidas por meio da punção aspirativa por agulha fina (PAAF) da lesão.

* Hospital Universitário da Universidade Federal de Juiz de Fora - HU - UFJF, Juiz de Fora, MG. E-mail: nataliagesualdo@hotmail.com

** Faculdade de Medicina, Universidade Federal de Juiz de Fora - UFJF, Juiz de Fora, MG.

*** Departamento de Clínica Médica, Faculdade de Medicina, Universidade Federal de Juiz de Fora - UFJF, Juiz de Fora, MG.

A ultrassonografia deve ser realizada em todos os pacientes com nódulos tireoidianos detectados à palpação ou incidentalmente diagnosticados em outros exames de imagem, tais como ecografia com Doppler de carótidas, Tomografia Computadorizada ou Ressonância Magnética e Tomografia Computadorizada por emissão de pósitrons (PET/CT). Para detecção precoce de câncer, algumas características ultrassonográficas dos nódulos devem ser avaliadas tais como dimensão, ecogenicidade e regularidade das bordas, além da possível presença de halo, calcificações e vascularização. O valor preditivo dessas características tem grande variabilidade, sendo os achados de altura maior que largura, margens irregulares e presença de microcalcificações considerados de maior especificidade para câncer de tireoide (HAUGEN et al., 2016). Embora a USG não possa ser usada para a seleção de pacientes que devam ser submetidos à tireoidectomia, ela fornece importantes dados e permite selecionar os nódulos com indicação para PAAF (SIPOS, 2009).

O uso da PAAF, por sua vez, trouxe vantagens à propedêutica dos nódulos tireoidianos, sobretudo a partir de 2009, quando se passou a utilizar o sistema Bethesda para emissão de laudos citopatológicos. Esse sistema classifica os aspirados por agulha fina em seis categorias descritas na Tabela 1.

TABELA 1

Sistema Bethesda para laudos citopatológicos de tireoide

| Classe | Categoria diagnóstica |
|--------|--|
| I | Amostra não diagnóstica |
| II | Benigno |
| III | Atípicas/Lesão folicular de significado indeterminado |
| IV | Suspeito para neoplasia folicular ou neoplasia folicular |
| V | Suspeito para malignidade |
| VI | Maligno |

Fonte: ALI; CIBAS, 2009.

Aproximadamente 60 a 70% dos espécimes obtidos pela PAAF são classificados como benignos e cerca de 20 a 30% se enquadram nas categorias “suspeito para neoplasia folicular”, “suspeito para malignidade” ou “maligno” (ALI; CIBAS, 2009; GHARIB; GOELLNER, 1993). Além disso, um grupo pequeno, mas significativo, de espécimes (aproximadamente 10%) exibe alguma alteração de significado indeterminado (KRANE; NAYAR; RENSHAW, 2010). Tais atípicas, na maioria das vezes, resultam de uma variedade de alterações benignas, mas em alguns casos, refletem malignidade subjacente, seja por suas características diagnósticas sutis ou por não terem sido adequadamente detectadas na amostra em questão (BONGIOVANNI et al., 2012).

Desta forma, o objetivo do presente estudo foi descrever as características ultrassonográficas e a experiência de utilização da PAAF, após a adoção do Sistema Bethesda, em pacientes com nódulos tireoidianos submetidos à tireoidectomia.

2 MATERIAIS E MÉTODOS

Estudo observacional de coorte retrospectivo, com análise de prontuários eletrônicos de pacientes submetidos à tireoidectomia, entre janeiro de 2010 e abril de 2016, em um único centro médico acadêmico. Foram incluídos todos os pacientes com idade acima de 18 anos e PAAF anterior à cirurgia realizada no Hospital Universitário da Universidade Federal de Juiz de Fora e tireoidectomia no mesmo local. Foram analisados 58 prontuários dos quais 38 foram excluídos por PAAF realizada em outro serviço e 20, incluídos no estudo. Como alguns prontuários estavam incompletos, foi necessário fazer contato com os pacientes para obtenção dos dados faltosos. Todos os pacientes assinaram o termo de consentimento livre e esclarecido. O estudo foi aprovado pelo Comitê de Ética em Pesquisa da Universidade Federal de Juiz de Fora sob o parecer número 50875615.3.0000.5147.

Na história clínica, foram avaliados dados sociodemográficos (idade e sexo), antecedentes familiares de câncer de tireoide e antecedentes pessoais de irradiação cervical. Dentre os dados laboratoriais, foram colhidas informações sobre níveis de tireotrofina (TSH), tetraiodotironina livre (T4 livre) e anticorpos anti-tireoperoxidase (Anti-TPO). Quanto às características ultrassonográficas dos nódulos, foram obtidos os seguintes dados: número e aspecto (sólido, cístico ou misto), ecogenicidade (hiper, iso ou hipoecoico), presença ou ausência de halo, característica das bordas (regulares ou irregulares), presença de calcificações, além da vascularização de acordo com a classificação de Chammass (CHAMMAS et al., 2005). Além disso, foram colhidos dados referentes ao laudo da PAAF, segundo a classificação de Bethesda e o resultado do exame histopatológico da peça cirúrgica.

Foram calculados a média e o desvio padrão das características sociodemográficas, clínicas e laboratoriais. Foi realizada análise descritiva de todas as características ultrassonográficas associadas a maior ou menor probabilidade de malignidade. A análise estatística foi realizada no programa Microsoft Excel versão 14.0.4760.1000.

3 RESULTADOS

Foram incluídos no estudo 20 prontuários, perfazendo um total de 32 nódulos. A média de

idade dos pacientes foi 46 anos (± 14), sendo 18 indivíduos do sexo feminino. Os valores de TSH estavam disponíveis em 10 (45%) casos, com média de 1,18 mUI/mL ($\pm 0,29$). Os valores de T4 livre estavam disponíveis em 7 (33%) casos, com média de 1,13 mUI/mL ($\pm 0,17$) e apenas 3 pacientes tinham dosagem de Anti-TPO com resultados dentro dos valores da normalidade. Nenhum dos pacientes tinha dosagem de Anti-Tg.

Quanto à ultrassonografia, informações sobre o padrão de vascularização estavam disponíveis na maioria dos laudos (62,5%), o mesmo acontecendo com dados sobre contorno dos nódulos e a ecogenicidade, presentes em 56,2% e 53,1% dos laudos, respectivamente. Por outro lado, diversas informações importantes foram omitidas, sendo que comentários sobre calcificações estavam presentes em 15,6% dos casos, descrição do tamanho dos nódulos em três dimensões em 12,5% dos laudos e informação sobre a presença ou não de halo em apenas 3% dos pacientes.

Do total de 32 nódulos estudados, 25 (78%) tiveram indicação de PAAF. A totalidade dos nódulos foi classificada de acordo com o sistema Bethesda, dos quais 8% constituíram amostra não diagnóstica (categoria Bethesda I) (Figura 1).

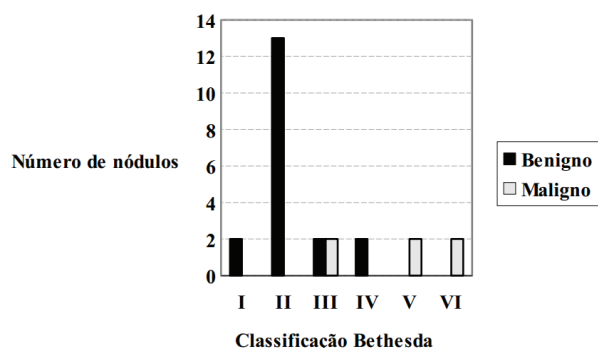


Figura 1: Distribuição descritiva das características histológicas dos nódulos tireoidianos
Fonte: ALI; CIBAS, 2009.

Durante o período do estudo foram realizadas 22 tireoidectomias dos pacientes que se submeteram à PAAF. Após tireoidectomia, seis (28%) pacientes do sexo feminino tiveram diagnóstico de carcinoma papilífero, sendo dois (33,3%) classificados como Bethesda III e quatro (66,6%), entre Bethesda V e VI. A característica ultrassonográfica mais comumente descrita nos nódulos com diagnóstico anatomopatológico de malignidade foi o padrão de vascularização, presente em 12 laudos. O aspecto do contorno irregular dos nódulos por sua vez, estava

descrito em 5 dos 6 nódulos com carcinoma e a hipocogenicidade em 2 casos.

4 DISCUSSÃO

Apesar da importância da ultrassonografia no diagnóstico, acompanhamento e tratamento de doenças da tireoide, os relatos de ultrassonografia variam muito nas características descritas. É essencial que os relatórios de ultrassom contenham e apresentem todos os componentes necessários para uma decisão clínica em um formato de fácil leitura (ROWE et al., 2017). Na totalidade da amostra estudada, nenhum dos laudos de USG descreveu todas as características recomendadas pelo Colégio Americano de Radiologia para a adequada avaliação dos nódulos, fato que compromete investigação diagnóstica e pode retardar a conduta terapêutica apropriada. Os consensos Latino-americano e Norte-americano sobre nódulos e câncer diferenciado de tireoide recomendam o acompanhamento ultrassonográfico dos nódulos tireoidianos com intervalo entre 6 e 24 meses. No entanto, um laudo insuficiente pode gerar mais custos para o sistema único de saúde por demandar repetições do exame (ROSÁRIO et al., 2013; HAUGEN et al., 2016).

Segundo o Colégio Americano de Radiologia, uma padronização dos laudos de USG de tireoide deveria fazer referência aos seguintes aspectos: (1) localização, tamanho, número e caráter de anomalias significativas, incluindo medidas de nódulos e anormalidades focais em três dimensões; (2) alterações focais ou difusas da glândula tireoide, incluindo também informação sobre a vascularização; (3) ecogenicidade, composição, margens (lisas ou irregulares), presença e tipo de calcificação (se houver) e outros padrões ultrassonográficos relevantes; (4) presença e tamanho de qualquer linfonodo anormal (AIUM et al., 2013).

Existe hoje uma tendência a se adotar o sistema ACR/TIRADS para classificar os nódulos tireoidianos quanto à suspeita de malignidade. Esse sistema envolve pontuações graduais dos seguintes critérios: (1) composição, (2) ecogenicidade, (3) formato, (4) margem e (5) focos ecogênicos. Para a classificação do nódulo e posterior propedêutica adequada, todos os critérios devem ser observados e pontuados, de forma que a não avaliação de algum deles acarreta manejo inadequado do nódulo (FRATES et al., 2005).

Nos laudos de USG avaliados, as margens regulares, importante marcador ultrassonográfico sugestivo de benignidade, foram descritas em cinco dos seis nódulos malignos. Quanto a esse aspecto, vale considerar que, as características ultrassonográficas

relacionadas à malignidade podem apresentar grande variabilidade (HAUGEN et al., 2016).

Em relação aos achados da PAAF, o achado de malignidade (categoria Bethesda III) foi de 33,3%, taxa superior ao da literatura, na qual o risco de malignidade varia entre 5 a 15% para esta categoria (HAUGEN et al., 2016; ROSÁRIO et al., 2013). Este achado pode estar relacionado ao tamanho reduzido da amostra. O achado de nódulos classificados como Bethesda I foi de 8%, corroborando a literatura, uma vez que essa categoria é descrita em dois a 20% dos resultados das PAAF de nódulos tireoidianos (ALI; CIBAS, 2009). Vale lembrar que, no Serviço avaliado, os médicos residentes realizam o procedimento de PAAF, supervisionados por radiologista experiente, o que pode ter garantido a confiabilidade da amostragem. Este achado reforça a importância da presença de equipe multidisciplinar na abordagem dos nódulos tireoidianos. Possivelmente, a presença de um patologista na sala de punção poderia diminuir a frequência do achado da categoria Bethesda I, agilizando, dessa forma, a conduta clínica e reduzindo custos.

A principal limitação do presente estudo foi o tamanho reduzido da amostra, visto que muitos

pacientes não foram incluídos por terem realizado PAAF em outros serviços. Além disso, poucas tireoidectomias foram realizadas no centro acadêmico no período avaliado. Todavia, vale lembrar que a avaliação se deu em hospital pequeno, no qual a ampliação do número de PAAF ocorreu após a inclusão dos médicos residentes de Endocrinologia neste procedimento. Esse cenário é bastante semelhante à maioria dos hospitais brasileiros, o que agrega valor ao presente estudo no sentido de estimular a busca da qualidade da propedêutica dos nódulos tireoidianos nestes centros.

5 CONCLUSÃO

Os laudos de USG podem não estar adequadamente padronizados, fato que pode retardar a investigação diagnóstica e gerar custos elevados para o sistema de saúde por necessidade de repetição do exame. Em contrapartida, o sistema Bethesda está bem consolidado como ferramenta para direcionar a conduta médica frente aos nódulos tireoidianos, que constituem achado frequente na área médica.

The importance of a standardized ultrasonographic description and fine-needle aspiration biopsy in the evaluation of thyroid nodules

ABSTRACT

Thyroid nodules are very common and can be detected by palpation in about 5% of women. Ultrasonography and fine-needle aspiration biopsy (FNAB) are diagnostic methods widely used in the management of nodular thyroid disease. The aim of this study was to describe the experience on using FNAB in patients with thyroid nodules submitted to thyroidectomy. The sample included 20 patients with mean age of 46 ± 14 years (2 male/18 female), who underwent both FNAB and thyroidectomy at a university hospital between January 2010 and April 2016. Only 12.5% of the ultrasound reports have described the size of the nodules in three dimensions and none of them has described all the characteristics that are necessary to characterize a thyroid nodule properly. A total of 32 evaluated nodules, 8% were nondiagnostic specimens (Bethesda I category). After thyroidectomy, six (28%) patients had papillary carcinoma, two (33.3%) of which were classified as Bethesda III and the other four (66.6%) between Bethesda V or VI. It was observed that the lack of standardization of the thyroid nodule ultrasound reports can delay the diagnostic procedures and generate high costs for the health system. In contrast, the Bethesda system is well established as a tool for guiding the medical management of thyroid nodules.

Keywords: Thyroid nodule; Ultrasonography; Fine-needle biopsy; Cytology; Thyroidectomy; Bethesda System.

REFERÊNCIAS

AMERICAN INSTITUTE OF ULTRASOUND IN MEDICINE (AIUM). AIUM Practice Guideline for the Performance of a Thyroid and Parathyroid Ultrasound Examination. *Journal of Ultrasound in Medicine*, v. 32, n. 7, p. 1319-1329, jul. 2013.

ALI, S. Z.; CIBAS, E. S. NCI Thyroid FNA State of the Science Conference. The Bethesda System for Reporting Thyroid Cytopathology. *American Journal of Clinical Pathology*, v. 132, n. 5, p. 658-665, nov. 2009.

- BONGIOVANNI, M. et al. The atypical thyroid fine-needle aspiration: past, present, and future. **Cancer Cytopathology**, v. 120, n. 2, p. 73-86, abr. 2012.
- CHAMMAS, M. C. et al. Thyroid nodules: evaluation with power Doppler and duplex Doppler ultrasound. **Otolaryngology-Head and Neck Surgery**, v. 132, n. 6, p. 874-882, jun. 2005.
- FRATES, M. C. et al. Management of thyroid nodules detected at US: Society of Radiologists in Ultrasound consensus conference statement. **Radiology**, v. 237, n. 3, p. 794-800, dez. 2005.
- GHARIB, H.; GOELLNER, J. R. Fine-needle aspiration biopsy of thyroid: an appraisal. **Annals of Internal Medicine**, v. 118, n. 4, p. 282-289, fev. 1993.
- HAUGEN, B. R. et al. 2015 American Thyroid Association Management Guidelines for Adult Patients with Thyroid Nodules and Differentiated Thyroid Cancer: The American Thyroid Association Guidelines Task Force on Thyroid Nodules and Differentiated Thyroid Cancer. **Thyroid**, v. 26, n. 1, p. 1-133, jan. 2016.
- HOWLADER, N. et al. SEER Cancer Stat Facts: Thyroid Cancer. National Cancer Institute. Bethesda, MD. 2016. Disponível em: <<http://seer.cancer.gov/statfacts/html/thyro.html/>>. Acesso em 7 nov. 2016.
- INSTITUTO NACIONAL DO CÂNCER (INCA) (Brasil). Estimativa 2016: incidência de câncer no Brasil. Rio de Janeiro, 2015. Disponível em: <<http://www.inca.gov.br/estimativa/2016/estimativa-2016-v11.pdf/>>. Acesso em 7 nov. 2016.
- KRANE, J. F.; NAYAR, R.; RENSHAW, A. A. Atypia of undetermined significance/follicular lesion of undetermined significance. In: ALI, S. Z.; CIBAS, E. S. The Bethesda System for Reporting Thyroid Cytopathology: Definitions, Criteria and Explanatory Notes. New York: Springer, 2010. p. 37-49.
- MURTHY, M. B. et al. Thyroid: disorders, disruptors and drugs. **International Journal of Nutrition, Pharmacology, Neurological Diseases**, v. 3, n. 2, p. 87-95, abr. 2013.
- ROSÁRIO, P. W. et al. Nódulo tireoidiano e câncer diferenciado de tireoide: atualização do consenso brasileiro. **Arquivos Brasileiros de Endocrinologia & Metabologia**, v. 57, n. 4, p. 240-264, jun. 2013.
- ROWE, M. E. et al. Evaluation of ultrasound reporting for thyroid cancer diagnosis and surveillance. **Head & Neck**, v. 39, n. 9, p. 1756-1760, set. 2017.
- SIPOS, J. A. Advances in ultrasound for the diagnosis and management of thyroid cancer. **Thyroid**, v. 19, n. 12, p. 1363-1372, dez. 2009.
- US PREVENTIVE SERVICES TASK FORCE (USPSTF). Screening for Thyroid Cancer: US Preventive Services Task Force Recommendation Statement. **Journal of the American Medical Association**, v. 317, n. 18, p. 1882-1887, mai. 2017.

Enviado em 04/12/2017

Aprovado em 11/09/2018