

Avaliação do posicionamento de terceiros molares inferiores retidos e sua possível correlação com o ângulo goníaco

Dalila Marinho Ribeiro*
Patrícia Rettore Ferreira Garcia*
Tais Nogueira Francisco*
Rodrigo Guerra de Oliveira*
Francielle Silvestre Verner**

RESUMO

Dente retido é aquele que por motivos mecânicos ou patológicos não erupciona quando atinge seu período fisiológico de erupção. Os terceiros molares inferiores são os elementos que mais comumente podem tornar-se retidos. O ângulo goníaco indica o grau de inclinação entre o corpo e o ramo da mandíbula, sendo utilizado para diagnóstico das desordens craniofaciais e avaliação do padrão de crescimento dos pacientes. O objetivo no presente estudo foi verificar a correlação entre o ângulo goníaco e a posição de terceiros molares inferiores retidos. Foram incluídas neste estudo radiografias panorâmicas de 298 pacientes, 148 homens e 150 mulheres, que apresentavam os dentes 38 e 48 completamente formados e retidos. Foram analisadas as posições dos terceiros molares por meio das classificações de Pell e Gregory (1942) (classificação em relação aos segundos molares – classes A, B e C; classificação em relação à borda anterior do ramo da mandíbula – classes I, II e III) e Winter (1926) (classificação em vertical, mesioangular, distoangular, horizontal e invertido). As mensurações do ângulo goníaco foram obtidas no programa ImageJ. O posicionamento mais prevalente dos terceiros molares inferiores retidos em relação ao plano oclusal dos segundos molares foi o B; a posição mais encontrada para esses dentes em relação à borda anterior do ramo da mandíbula foi a II; a posição mais observada na classificação de Winter foi a mesioangular. O coeficiente de Pearson evidenciou uma correlação significativa entre o ângulo goníaco e posição dos dentes em relação ao bordo anterior do ramo da mandíbula ($p \leq 0,001$). Com base nos resultados do presente estudo, pode-se concluir que houve correlação significativa entre a posição dos terceiros molares em relação ao bordo anterior do ramo da mandíbula (classificação de Pell e Gregory, 1942) e o ângulo goníaco.

Palavras-Chave: Cefalometria. Dente não erupcionado. Radiografia panorâmica.

1 INTRODUÇÃO

Dente retido é aquele que por motivos mecânicos ou patológicos não erupciona quando atinge seu período fisiológico de erupção. São considerados inclusos os elementos dentários que continuam imersos nos tecidos ao chegar à época de seu irrompimento (SANTOS et al., 2006). A impacção do terceiro molar pode ser ocasionada por crescimento esquelético limitado, falta de espaço, aumento do tamanho da coroa de dentes inclusos, erupção distal da dentição, direção vertical do crescimento condilar, maturação tardia dos terceiros molares, maior largura do ramo e espaço inadequado entre a borda anterior do ramo e a distal do segundo molar inferior. Também

podem ser fatores de impacção do terceiro molar, certas estruturas, tais como músculo bucinador, rafe pterigomandibular e a linha oblíqua externa (TSAI, 2005).

As complicações advindas das retenções dentárias podem ser mecânicas, neurológicas, infecciosas e tumorais (SANTOS et al., 2006). Os terceiros molares inferiores são os elementos que mais comumente podem seguir um trajeto abortivo de erupção, tornando-se impactados. Os terceiros molares impactados podem se associar a processos patológicos que vão desde simples lesões cariosas e pericoronarite a cistos e lesões neoplásicas (TSAI, 2005).

* Hospital Maternidade Therezinha de Jesus-HMTJ/JF e Suprema-Faculdade Ciências Médicas e da Saúde Juiz de Fora – Juiz de Fora, MG.

** Universidade Federal de Juiz de Fora, Campus Avançado Governador Valadares, Departamento de Odontologia - Governador Valadares, MG.
email: francielle.verner@ufjf.edu.br

Para avaliação dos terceiros molares retidos é necessária a utilização de exames por imagens. A radiografia panorâmica é um método radiográfico convencional bidimensional difundido e amplamente utilizado em Odontologia por ser capaz de evidenciar em uma única aquisição radiográfica todo o sistema estomatognático, abrangendo ao mesmo tempo, dentes, ossos maxilares, articulação temporomandibular e seios perinasais, constituindo-se em um instrumento radiográfico imprescindível (BHULLAR et al., 2014). Nos casos dos terceiros molares, a radiografia panorâmica identifica o dente retido, revelando sua posição, permitindo a realização das classificações de Pell e Gregory (1942) e de Winter (1926). Além disso, é possível avaliar com maior abrangência as estruturas anatômicas adjacentes, já que a imagem adquirida compreende uma área maior do que aquela oferecida pelas radiografias periapicais ou oclusais. Por esses motivos as radiografias panorâmicas, são muito utilizadas no diagnóstico e no plano de tratamento das retenções dentais (SANTOS et al., 2006).

O ângulo goníaco é um importante ângulo do complexo craniofacial e indica o grau de inclinação entre o corpo e o ramo da mandíbula sendo utilizado para diagnóstico das desordens craniofaciais e avaliação do padrão de crescimento dos pacientes, que podem apresentar ângulos de maior ou menor dimensão, de acordo com a rotação da mandíbula (OKSAYAN et al., 2012). Além disso, sua análise oferece indicação a respeito dos parâmetros verticais e da simetria do esqueleto facial. Na radiografia panorâmica é possível se realizar medições acuradas do ângulo goníaco dos lados direito e esquerdo individualmente, quando não se têm erros de técnica e variações de posicionamento do paciente (CARVALHO, 2000; ZANGOUEI-BOOSHEHRI, 2012).

Sabendo-se que o padrão de crescimento mandibular é um dos principais fatores etiológicos para impacção de terceiros molares inferiores, e da importância da avaliação do ângulo goníaco na determinação do padrão de crescimento, o objetivo no presente estudo foi verificar a correlação entre o ângulo goníaco e a posição de terceiros molares inferiores retidos, por meio das classificações de Pell e Gregory (1942) e Winter (1926), em radiografias panorâmicas.

2 MATERIAL E MÉTODOS

Este trabalho foi aprovado pelo Comitê de Ética e Pesquisa da Faculdade de Ciências Médicas e da Saúde de Juiz de Fora (FCMS-JF), sob o parecer nº 1.244.612/2015.

Este foi um estudo descritivo, retrospectivo, do tipo transversal, no qual foram avaliadas radiografias panorâmicas de 298 pacientes, com idade variando entre 18 a 35 anos, provenientes de um banco de dados digital, que seguiram os seguintes critérios de inclusão: dentição completa incluindo os terceiros molares inferiores, sendo os mesmos com rizogênese completa e retidos, e ausência de anomalias dentomaxilofaciais. Foram excluídos deste estudo radiografias panorâmicas de pacientes com ausências dentárias, terceiros molares inferiores erupcionados, fraturas mandibulares, presença de implantes dentários e ainda radiografias panorâmicas que apresentassem erros de posicionamento.

Todas as imagens foram obtidas por meio do aparelho ORTHOPANTOMOGRAPH® OP100 (Instrumentarium Dental, Tuusula, Finlândia) com kVp e mA variados, de acordo com o biotipo dos pacientes. As imagens foram adquiridas por um único operador, especialista em Radiologia Odontológica, e os pacientes foram posicionados de acordo com as indicações luminosas do aparelho, com plano sagital mediano perpendicular ao solo, e linha trago-asa do nariz paralela ao solo.

As avaliações das radiografias panorâmicas incluídas neste estudo foram divididas em qualitativas e quantitativas. Nas avaliações qualitativas os terceiros molares inferiores retidos foram classificados quanto ao seu posicionamento segundo Pell e Gregory (1942) e Winter (1926).

Classificação segundo Pell e Gregory (1942):

1. Classificação em relação aos segundos molares:
 - Classe A – A superfície oclusal do terceiro molar está no nível ou acima do plano oclusal do segundo molar.
 - Classe B – A superfície oclusal do terceiro molar está entre o plano oclusal e a linha cervical do segundo molar.
 - Classe C – A superfície oclusal do terceiro molar está abaixo da linha cervical do segundo molar.
2. Classificação em relação à borda anterior do ramo da mandíbula:
 - Classe I – O diâmetro mesio-distal da coroa do terceiro molar está totalmente à frente da borda anterior do ramo ascendente da mandíbula.
 - Classe II – O espaço entre a borda anterior do ramo e a face distal do segundo molar inferior é menor que o diâmetro mesiodistal do terceiro molar.

- Classe III – Não existe espaço entre a borda anterior do ramo e a face distal do segundo molar inferior. Portanto, o terceiro molar está totalmente dentro do ramo ascendente mandibular.

Já segundo Winter (1926), os terceiros molares retidos foram classificados levando-se em consideração a inclinação do seu longo eixo em relação aos segundos molares, sendo as posições definidas em:

- Vertical: longo eixo do terceiro molar paralelo ao segundo molar;
- Mesioangular: inclinado, com a coroa voltada para mesial;
- Distoangular: inclinado, com a coroa voltada para distal;
- Horizontal: longo eixo do terceiro molar perpendicular ao longo eixo do segundo molar;
- Invertido: longo eixo do terceiro molar paralelo ao segundo molar, porém com coroa voltada para a base da mandíbula.

Após a classificação das posições dos terceiros molares, foi realizada a avaliação quantitativa por meio da mensuração dos ângulos goníacos dos lados direito e esquerdo, determinados pelo encontro de uma reta que passasse tangente à borda posterior do ramo da mandíbula e ao processo condilar com uma reta tangente à borda inferior da mandíbula. Essas mensurações foram realizadas com a utilização da ferramenta “Angle tool” do programa ImageJ (Wayne Rasband, National Institutes of Health, EUA, versão 1.47) (Figura 1).

Todas as imagens foram avaliadas com condições de luminância ideais, e sob as mesmas condições

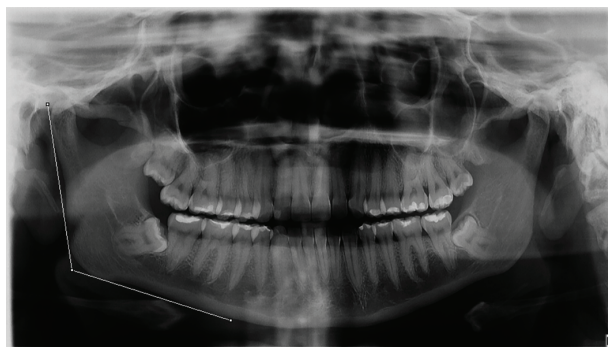

Figura 1: Ferramenta “angle tool” do programa ImageJ exemplificando mensuração do ângulo goníaco do lado direito em uma radiografia panorâmica.

Fonte: Os autores (2016).

de observação. A utilização de ferramentas para o aprimoramento de imagens, como zoom, brilho e contraste foi permitida.

As avaliações foram realizadas por três alunos do curso de Odontologia da FCMS-JF, previamente instruídos e calibrados para realização da metodologia proposta por um especialista em Radiologia Odontológica, com mais de cinco anos de experiência. Os acadêmicos analisaram as imagens e assinalaram em quadro apropriado, fornecido pelo pesquisador responsável, os valores dos ângulos goníacos e posicionamento dos terceiros molares retidos para cada um dos pacientes avaliados. Os avaliadores analisaram separadamente os exames. E após um período de 30 dias, suficiente para desmemorização das imagens, 20% da amostra foi reavaliada.

Para a análise estatística foi utilizado o software SPSS versão 21.0 (SPSS Inc, Chicago, USA) com nível de significância estabelecido em 5%. Para verificar a confiabilidade intra e inter avaliadores para as posições dos terceiros molares foi realizado o teste Kappa, e para verificar a confiabilidade das mensurações do ângulo goníaco foi calculado o ICC (índice de correlação intraclass). Para comparar o ângulo goníaco com o dos lados direito e esquerdo e entre homens e mulheres foi utilizado o teste t de Student. Para determinar a correlação entre o ângulo goníaco e a posição dos terceiros molares retidos utilizou-se a Correlação de Pearson.

3 RESULTADOS

Para aplicação dos testes estatísticos primeiramente foram calculadas a média e a moda para as avaliações quantitativa e qualitativa, respectivamente, para os três avaliadores.

Os coeficientes de correlação intraclass (ICC) obtido para avaliação da reprodução intra e interexaminadores, para a mensuração do ângulo goníaco variaram de satisfatórios (0,5) a excelentes (0,90). O teste Kappa para confiabilidade dos avaliadores quanto às avaliações qualitativas variou de bom (0,63) a excelente (0,92).

Após avaliação de 1500 radiografias panorâmicas, 298 atenderam os critérios de inclusão e foram utilizadas neste estudo, sendo 150 de indivíduos do sexo feminino e 148 do sexo masculino.

A distribuição das classificações de Pell e Gregory (1942) para os terceiros molares analisados neste estudo encontram-se nas figuras 2 e 3, e para a classificação de Winter (1926), na figura 4. O posicionamento mais prevalente dos terceiros molares inferiores retidos em relação ao plano oclusal dos segundos molares foi a classe B e a posição mais encontrada para esses dentes em relação ao bordo anterior do ramo da mandíbula, foi a classe II. A posição mais observada na classificação de Winter (1926) foi a mesioangular, tanto para o dente 38 como para o 48.

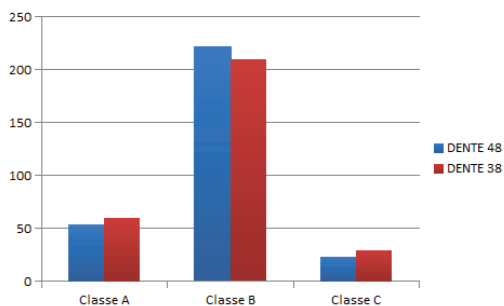


Figura 2: Frequência da classificação da posição dos terceiros molares inferiores em relação ao plano oclusal dos segundos molares (Pell e Gregory, 1942).

Fonte: Os autores (2016).

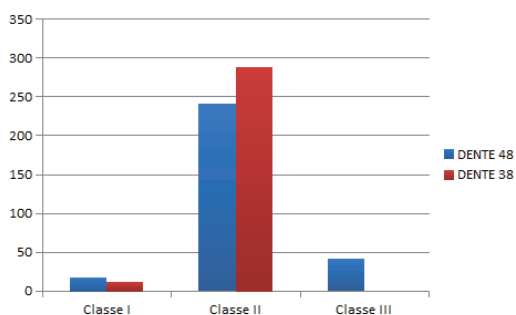


Figura 3: Frequência da classificação da posição dos terceiros molares inferiores em relação ao bordo anterior do ramo da mandíbula (Pell e Gregory, 1942).

Fonte: Os autores (2016).

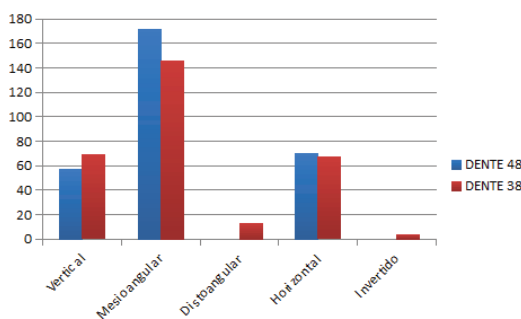


Figura 4: Frequência da Classificação de Winter para os terceiros molares inferiores.

A tabela 1 apresenta a média dos valores obtidos na mensuração do ângulo goníaco em ambos os lados da mandíbula. Quando comparadas as médias por meio do teste t de Student entre os lados direito e esquerdo ($p=0,086$) e entre homens e mulheres, não pode-se observar diferença significativa.

TABELA 1

Média e desvio padrão dos valores dos ângulos goníacos, em graus, dos lados direito e esquerdo, para homens e mulheres

	Ângulo Goníaco			
	Lado Direito		Lado Esquerdo	
	Mulheres	Homens	Mulheres	Homens
Média	120,52	122,6	119,75	122,81
Desvio padrão	±6,39	±5,92	±5,43	±5,56
p valor	0,845			

p valor obtido pelo teste t de Student

Fonte: Os autores (2016).

A tabela 2 correlaciona o valor do ângulo goníaco com a posição dos terceiros molares inferiores retidos de ambos os lados da mandíbula (dentes 48 e 38). Observou-se uma correlação moderada entre o ângulo goníaco e a posição dos terceiros molares em relação à borda anterior do ramo da mandíbula (Pell e Gregory, 1942), e ausência de correlação significativa para as demais classificações de posicionamento.

4 DISCUSSÃO

Radiografias panorâmicas são de extrema importância para classificação e análise do posicionamento de terceiros molares, retidos ou não. O seu uso permite um diagnóstico mais preciso na elaboração do plano de tratamento desses dentes. Além disso, este método por imagem possibilita

TABELA 2

Correlação entre o ângulo goníaco e posição dos terceiros molares retidos

	Ângulo Goníaco			
	DENTE 48		DENTE 38	
	r	p	r	p
Posição em relação ao plano oclusal dos segundos molares	0,016	0,623	0,54	0,070
Posição em relação ao bordo anterior do ramo da mandíbula	0,466*	0,000	0,409*	0,000
Classificação de Winter	0,004	0,905	0,051	0,127

Valores seguidos de * indicam correlação significativa ($p \leq 0,05$)

Coefficiente de correlação de Pearson (r): 0 a ± 0,10 – correlação trivial; ± 0,11 a ± 0,30 – correlação pequena; ± 0,31 a ± 0,50 – correlação moderada; ± 0,51 a ± 0,70 – correlação forte; ± 0,71 a ± 0,90 – correlação muito forte; ± 0,91 a ± 1 – correlação quase perfeita (SHIVHARE et al., 2015).

Fonte: Os autores (2016).

estabelecer a posição dos terceiros molares inferiores em relação ao ramo da mandíbula, aos dentes adjacentes e às estruturas anatômicas nobres, como o canal da mandíbula (MOREIRA et al., 2007; SHAHABI; RAMAZANZADEH; MOKHBER, 2009).

Apesar de as telerradiografias em norma lateral serem consagradas para realização de análises cefalométricas, estudos como o realizado por Zangouei-Booshehri et al. (2012), evidenciaram que ao comparar-se a mensuração do ângulo goníaco por meio de radiografias panorâmicas e telerradiografias em norma lateral, não foram observadas diferenças significantes entre os dois métodos, justificando a utilização de radiografias panorâmicas no presente estudo.

O ângulo goníaco é de grande importância para a morfologia mandibular e sua variação se dá de acordo com o crescimento condilar (MASSANI; FONSECA; FALTIN JÚNIOR, 2008). Este ângulo exerce uma função significativa na previsão de crescimento e alterações no perfil, e pode ser considerado um elemento utilizado como padrão indicativo de crescimento ântero-posterior (ZANGOUEI-BOOSHEHRI et al., 2012). Sabendo que um crescimento ântero-posterior limitado, com redução do espaço dos arcos dentários pode representar um fator etiológico para retenção de terceiros molares inferiores, justifica-se a realização do presente estudo.

Baseando-se na classificação de Pell e Gregory (1942) em relação ao ramo ascendente da mandíbula, Trento et al. (2009) observaram que 38,7% dos terceiros molares inferiores não irrompidos pertencem à classe II, 36,4% à Classe I, e 24,9% à Classe III, corroborando em parte com os achados da presente pesquisa, na qual a posição predominante foi a Classe II, seguida das classes III e I. Já se baseando na classificação de Pell e Gregory (1942) em relação ao plano oclusal dos segundos molares, no presente estudo, a grande maioria dos terceiros molares não irrompidos foram classificados como classe B, seguidas pelas classes A e C. Diferentemente do que foi relatado por Trento et al. (2009), no qual 40,1% dos terceiros molares encontravam-se na posição A, seguidos por aqueles que estavam na posição C (30,7%) e pelos que se encontravam na posição B (29,2%). Tais diferenças podem ser explicadas por diferenças metodológicas entre os dois estudos, como a inclusão obrigatória de terceiros molares de ambos os lados da mandíbula e à proporção similar de homens e mulheres no presente estudo.

Segundo Santos-Júnior et al. (2007), para a classificação de Winter (1926) a posição mais prevalente em terceiros molares inferiores retidos

foi a mesioangular. Em seu trabalho essa posição representou 57,07% da amostra, o que coincide com a posição mais prevalente neste estudo. A avaliação de tais autores pode ser considerada objetiva, uma vez que foi realizada com auxílio de um transferidor sobreposto às radiografias panorâmicas analisadas. Este método difere do utilizado nesta pesquisa, que foi subjetivo (classificação visual comparativa).

Ainda em relação à classificação de Winter (1926), Santos et al. (2006) encontraram que a posição mais prevalente foi a distoangular (31,2%) e menos prevalente a mesioangular (21,4%), no entanto, tais autores classificaram tanto terceiros molares superiores quanto inferiores, diferentemente do presente estudo.

Ao comparar-se os valores médios do ângulo goníaco dos indivíduos estudados por Zangouei-Booshehri et al. (2012) ($127,07^\circ \pm 6,10$ no grupo de radiografias panorâmicas e $127,5^\circ \pm 6,67$ no grupo de telerradiografia em norma lateral) concluiu-se que tais valores diferem dos encontrados no presente estudo, uma vez que os autores incluíram apenas exames de crianças, com idade entre 06 e 12 anos.

No estudo de Shahabi et al. (2011) a média do ângulo goníaco foi de $124,17^\circ (\pm 5,88)$. Observou-se que o ângulo foi de $124,39^\circ$ para as mulheres e $123,68^\circ$ para os homens, sem diferença significativa entre os dois sexos. Relacionando os lados das radiografias, encontrou-se no quadrante esquerdo o valor de $124,40^\circ (\pm 5,88)$ e no direito de $123,94^\circ (\pm 6,20)$, também sem diferença significativa entre os lados. Comparando os resultados constatados nesta pesquisa com os valores de nosso estudo, nota-se que apesar de pequena diferença na mensuração dos ângulos, ambos chegaram a resultados semelhantes.

Sendo o ângulo goníaco considerado um elemento utilizado como padrão indicativo de crescimento ântero-posterior, pode-se dizer a partir dos resultados obtidos no presente estudo que quanto maior o ângulo goníaco mais chances o terceiro molar inferior tem de ter seu posicionamento classificado em Classe I de Pell e Gregory (1942), e quanto menor o ângulo goníaco mais chances tem de ser Classe III de Pell e Gregory (1942). Assim, de acordo com os resultados do presente estudo pode-se inferir que devido às características da mandíbula, pacientes com menores valores de ângulo goníaco tendem a apresentar uma menor disponibilidade de espaço posteriormente aos segundos molares e conseqüentemente terceiros molares inferiores classificados em Classe III de Pell e Gregory (1942).

Dessa forma, podemos utilizar a medição do ângulo goníaco para prever a posição que os terceiros molares inferiores ocuparão em relação à borda anterior

da mandíbula, vislumbrando as chances que esses elementos possuem de se tornarem retidos. Assim, se torna interessante o emprego do ângulo goníaco como ferramenta de diagnóstico precoce, auxiliando na definição de um plano de tratamento adequado para o paciente, seja ele apenas acompanhamento, tratamento ortodôntico e/ou intervenção cirúrgica previamente elaborada.

5 CONCLUSÃO

Com base nos resultados do presente estudo, pode-se concluir que houve correlação significativa entre a posição dos terceiros molares em relação à borda anterior do ramo da mandíbula (classificação de Pell e Gregory, 1942) e o ângulo goníaco.

Evaluation of the position of retained lower third molars and their possible correlation with the gonial angle

ABSTRACT

Retained tooth is one that by mechanical or pathological reasons not erupt when it reaches its physiological period of eruption. The third molars are the elements that most commonly can become impacted. The gonial angle indicates the degree of tilt between the body and the ramus of the mandible, used for diagnosis of craniofacial disorders and evaluation of patient growth pattern. The objective of this study was to investigate the correlation between gonial angle and lower retained third molar position. This study included panoramic radiographs of 298 patients, 148 males and 150 females, who presented the teeth 38 and 48 fully formed and retained. The positions of third molars through ratings Pell and Gregory (1942) (Class A, B, C and Class I, II, III) and Winter (1926) (vertical, mesioangulated, distoangulated, horizontal, inverted) were analyzed. It were also carried out measurements of gonial angle through the ImageJ program. The prevailing position of retained third molars relative to the occlusal plane second molars was B; the most frequent position for these teeth in relation to the front edge of the mandibular ramus was II; the most observed position in the Winter classification was mesioangular. The Pearson correlation coefficient showed significant moderate correlation between gonial angle and position of the teeth relative to the front edge of the mandibular ramus ($p < 0.05$). Based on the study results, it can be concluded that there was significant correlation between the position of third molars relative to the front edge of the mandible branch (Pell and Gregory classification, 1942) and gonial angle.

Keywords: Cephalometry. Panoramic Radiography. Unerupted tooth.

REFERÊNCIAS

- BHULLAR, M. K. et al. Comparison of gonial angle determination from cephalograms and orthopantomogram. **Indian Journal of Dentistry**, v. 5, n. 3, p. 123-126, jul. 2014.
- CARVALHO, A. A. F. Avaliação da simetria da imagem do ramo da mandíbula em radiografias panorâmicas. **Pesquisa Odontológica Brasileira**, v. 14, n. 3, p. 248-255, jul/set. 2000.
- MASSAINI, C. M.; FONSECA, C. E.; FALTIN JÚNIOR, K. Estudo cefalométrico comparativo do crescimento mandibular em indivíduos portadores de Classe I e Classe II esquelética mandibular não tratados. **Revista do Instituto de Ciências da Saúde**, v. 26, n. 3, p. 340-346, jul/set. 2008.
- MOREIRA, B. F. et al. Avaliação Radiográfica dos Terceiros Molares em Alunos da Graduação da Faculdade de Odontologia da UFJF. **HU Revista**, Juiz de Fora, v. 33, n. 3, p. 63-68, jul/set. 2007.
- OKSAYAN, R. et al. Does the Panoramic Radiography Have the Power to Identify the Gonial Angle in Orthodontics? **The Scientific World Journal**, v. 2012, Article ID 219708, p. 1-4, 2012.
- PELL, G. J.; GREGORY, G.T. Report on a ten-year study of a tooth division technique for the removal of impacted teeth. **American Journal of Orthodontics**, v. 28, n. 11, p. 660-666, nov.1942.
- SANTOS-JÚNIOR, P. V. et al. Terceiros molares inclusos mandibulares: incidência de suas inclinações, segundo classificação de Winter: levantamento radiográfico de 700 casos. **Revista Gaúcha de Odontologia**, Campinas, v. 55, n. 2, p. 143-147, abr/jun. 2007.
- SANTOS, L. et al. Análise radiográfica da prevalência de terceiros molares retidos efetuada na clínica de odontologia do Centro

Universitário Positivo. **Revista Sul-Brasileira de Odontologia**, v. 3, n. 1, p. 18-23, jan/mar. 2006.

SHAHABI, M; RAMAZANZADEH, B. A.; MOKHBER, N. Comparison between the external gonial angle in panoramic radiographs and lateral cephalograms of adult patients with Class I malocclusion. **Journal of Oral Science**, v. 51, n. 3, p. 425-429, set. 2009.

SHIVHARE, P. et al. Intercanine width as a tool in two dimensional reconstruction of face: An aid in forensic dentistry. **Journal of Forensic Dental Sciences**, v. 7, n. 1, p. 1-7, jan/abr. 2015.

TRENTO, C. L. et al. Localization and classification of third molars: radiographic analysis. **Revista Interbio**, v. 3, n. 2, p. 18-26, jul/dez. 2009.

TSAI, H. H. Factors associated with mandibular third molar eruption and impaction. **The Journal of Clinical Pediatric Dentistry**, v. 30, n. 2, p. 109-114, jan. 2005.

ZANGOUEI-BOOSHEHRI, M. et al. Agreement Between Panoramic and Lateral Cephalometric Radio-graphs for Measuring the Gonial Angle. **Iranian Journal of Radiology**, v. 9, n. 4, p. 178-182, nov. 2012.

WINTER, G. B. Principles of exodontia applied to the impacted third molar. **American Medical Books**, Saint Louis, 1926.

Enviado em 03/10/2016

Aprovado em 03/08/2017