

Leiomiomatose benigna metastatizante: uma causa rara de nódulos pulmonares

Jorge Montessi*
Edmilton Pereira de Almeida**
Rogério Leal Campos***
Joanir Teixeira de Siqueira Júnior***
Flávia Duarte Montessi****

RESUMO

A leiomiomatose benigna metastatizante pulmonar (LBMP) é uma doença rara e tipicamente diagnosticada em mulheres mais jovens com história progressiva de hysterectomia por leiomioma uterino (LU), caracterizada pelo aparecimento de nódulos pulmonares relativamente pequenos, geralmente assintomáticos, podendo ser achados desde três meses até 20 anos após a hysterectomia. Até abril de 2014, foram publicados na literatura crítica mundial apenas 167 casos. Os autores apresentam uma série de três casos de LBMP, em pacientes submetidas à hysterectomia prévia e analisaram os prontuários dos pacientes afim de uma comparação dos resultados obtidos nos presentes relatos de casos em relação aos verificados na literatura crítica mundial. As três pacientes femininas, realizaram hysterectomia entre 20 e 35 anos de idade e posteriormente procuraram nossa assistência por terem descoberto nódulos pulmonares em exames radiográficos de rotina, a partir de 17 anos após a hysterectomia. Todas foram submetidas a procedimentos cirúrgicos e diagnosticadas com a rara LBMP, que em geral possui tumores silenciosos sendo a maioria dos pacientes assintomática, geralmente detectada em exames de rotina. Os sintomas são inexistentes ou inespecíficos. A confirmação diagnóstica precisa requer técnica histológica, com os achados de fibras musculares lisas, sem sinais de malignidade e imunohistoquímica para o fenótipo do LU. O tratamento de escolha é a excisão cirúrgica para confirmação com o diagnóstico histopatológico.

Palavras-chave: Leiomioma, Leiomiomatose, Metástase neoplásica, Cirurgia torácica.

1 INTRODUÇÃO

A leiomiomatose benigna metastatizantes pulmonar (LBMP) é uma doença rara e tipicamente diagnosticada em mulheres entre 35 e 40 anos com história progressiva de hysterectomia por leiomioma uterino (LU) (FATIMA; AHMED; AZAM, 2010; QIU et al., 2011). É caracterizada pelo aparecimento de nódulos pulmonares relativamente pequenos que podem ser encontrados desde três meses até 20 anos após a hysterectomia (ABELL; LITTLER, 1975; ESTEBAN; ALLEN; SCHAERF, 1999; FILGUEIRAS et al., 2008; NUOVO; SCHMITTGEN, 2008). Até abril de 2014, foram publicados na literatura crítica mundial apenas 167 casos desta entidade nosológica, razão pela qual objetivamos demonstrar os resultados obtidos nos relatos dos casos e contribuir a comunidade científica

através da exposição desta doença rara que acomete mulheres jovens em todo o mundo.

A ocorrência de miomas uterinos benignos com metástase para o pulmão tem ganho aceitação, embora com controvérsia. Alguns autores afirmam que casos de LBMP representam leiomiossarcomas de baixo-grau não-diagnosticados, enquanto outros levantam a possibilidade de leiomiomas pulmonares primários ou tumores benignos de linhagem diferente, tal como hamartoma fibroso (BACHMAN; WOLFF, 1976; ESTEBAN; ALLEN; SCHAERF, 1999).

Trata-se de estudo observacional retrospectivo transversal realizado através da análise dos prontuários dos três pacientes portadores de leiomiomatose pulmonar submetidos à excisão cirúrgica dos nódulos pulmonares no Hospital Monte Sinai e Hospital e Maternidade Therezinha

* Faculdade de Ciências Médicas e da Saúde de Juiz de Fora – SUPREMA, Diretoria Geral - Juiz de Fora, MG. Email: jmontessi@terra.com.br

** Hospital Monte Sinai, Departamento de Cirurgia Torácica - Juiz de Fora, MG.

*** Hospital Therezinha de Jesus – HTJ, Faculdade de Medicina - Juiz de Fora, MG.

**** Faculdade de Ciências Médicas e da Saúde de Juiz de Fora – SUPREMA, Faculdade de Medicina - Juiz de Fora, MG.

de Jesus de Juiz de Fora, nos últimos 20 anos. Nos prontuários dos pacientes buscamos informações sociodemográficas (sexo, idade, data do procedimento) e outras informações pertinentes à pesquisa como queixa principal, técnica cirúrgica, diagnóstico histopatológico e tempo de seguimento. Realizamos uma análise e comparação dos resultados obtidos nos presentes relatos de casos em relação aos verificados na literatura crítica mundial. A pesquisa recebeu aprovação pelo Comitê de Ética em Pesquisa (CEP) da instituição sob o CAAE nº 32905014.6.0000.5103.

Apresentamos aqui uma série de três casos de LBMP com disseminação para pulmões, em pacientes submetidas à histerectomia prévia.

2 RELATO DE CASO

2.1 Caso 1

Paciente, 52 anos, branca, casada, procurou atendimento médico em 1989 com quadro de infecção de vias aéreas, em bom estado geral, apresentando uma radiografia de tórax evidenciando imagens nodulares múltiplas. Uma vasta investigação clínica e complementar foi realizada, o exame físico nada evidenciou, com ausência de linfonomegalias. As radiografias evidenciavam imagens de contorno irregulares em ambos pulmões, e uma procura a um sítio primário de neoplasia maligna nada encontrou. Em sua história patológica constava uma histerectomia aos 34 anos devido a LU e nada mais. Após três meses, a paciente foi preparada para cirurgia, sendo realizada toracotomia à direita e à esquerda com ressecção dos nódulos nos pulmões e encaminhados ao exame histopatológico, confirmando tratar-se de LBMP. Atualmente a paciente permanece clinicamente bem e com seguimento ambulatorial há 25 anos.

2.2 Caso 2

Paciente, 42 anos, branca, procurou atendimento em nossa instituição em maio de 1996 para avaliação de nódulos pulmonares múltiplos, suspeitos de representarem doença metastática, descobertos ao realizar uma radiografia de tórax (Radiografia 1 e 2) devido a queixa de dor torácica ventilatório-dependente em terço inferior de hemitórax direito (HTD), iniciada três dias antes da consulta. Negava dispneia, tosse, expectoração, sibilância, anorexia e ou emagrecimento. Paciente tabagista (7,5 anos-maço). Em seu histórico chamou atenção uma histerectomia total e anexectomia direita total devido a LU e ovário policístico em 05/1979, e uma toracotomia em junho/1989 (lobectomia inferior direita) por ressecção cirúrgica de metástase pulmonar de leiomioma, o que, à nossa ótica, possibilitava a recidiva de LBMP.

O exame físico não demonstrou nenhum achado significativo. A radiografia de tórax evidenciava imagens nodulares múltiplas, homogêneas com diâmetros variados, e imagem de opacidade triangular com base pleural em terço médio e inferior à direita. A tomografia computadorizada (TC) de tórax mostrou ser a opacidade triangular com captação homogênea, medindo 3,7 x 2,9cm e localizada na periferia do seguimento apical de LID, com contornos espiculados sugerindo infiltração de tecidos vizinhos. Imagens nodulares com densidade de partes moles, tamanhos variados esparsamente distribuídos. Sem adenomegalias mediastinais.

Em vista do quadro clínico-radiológico, a paciente foi preparada para uma toracotomia com corte-congelamento para esclarecimento diagnóstico da massa e nódulos pulmonares, inclusive submetida a estadiamento prévio através dos seguintes exames: exames laboratoriais, cintilografia óssea, gasometria, todos dentro da normalidade; prova funcional ventilatória: CVF= 3,30L (93,7%); VEF1= 2,82L (95,5%); VEF1/CVF= 85,4%; FEF 25-75= 3,52 (100%).

A conduta realizada foi uma toracotomia posterior, sem secção muscular em março de 1997, quando foram encontrados oito nódulos pulmonares de tamanhos variados à direita, endurecidos e brancos, que foram enucleados, e massa endurecida +/- 5cm no maior diâmetro em LID sendo realizada ressecção em cunha e enviados (ambos) para exame de congelamento, que revelou tratar-se de adenocarcinoma.

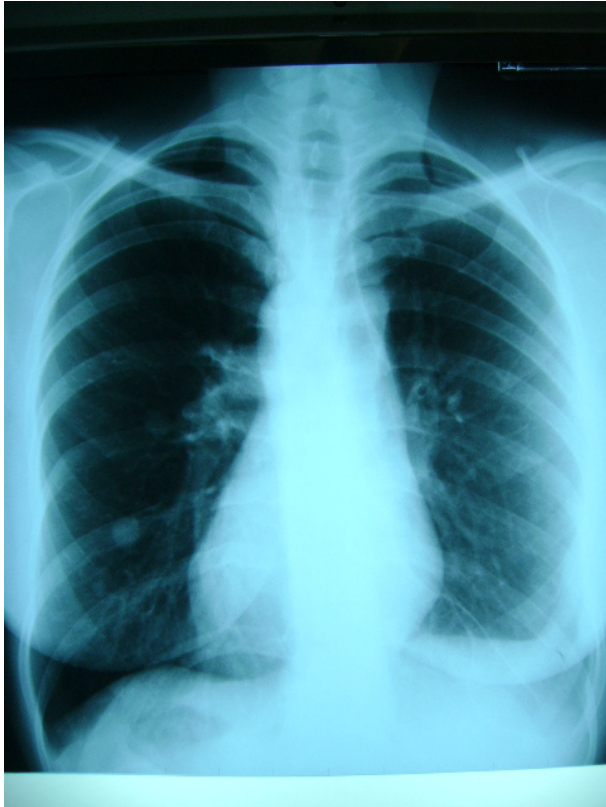Realizado rastreamento em lobo médio e lobo superior tendo sido ressecados os outros nódulos remanescentes e realizada a lobectomia inferior direita, e após sete dias da cirurgia, as radiografias de tórax (Radiografias 3 e 4).

A confirmação diagnóstica histopatológica revelou tratar-se os nódulos de LBMP e a massa confirmada como Adenocarcinoma Bem Diferenciado.

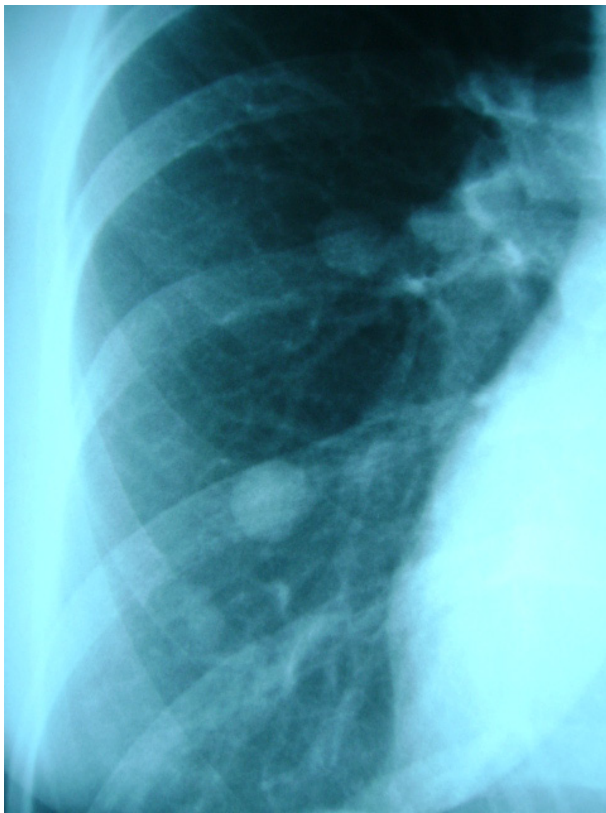
A paciente possui sobrevida de 18 anos, e apresenta resultados clínico-radiológicos bons.

2.3. Caso 3

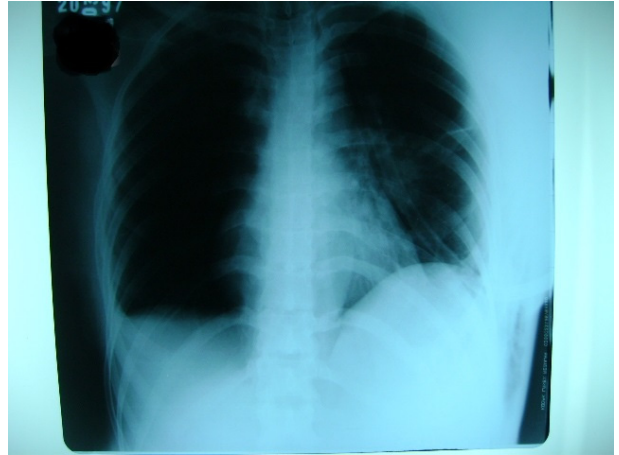Paciente, 56 anos, procurou a nossa instituição em abril de 2012 por apresentar uma radiografia de tórax, solicitada em exame de rotina, uma imagem sugestiva de nódulo de aspecto calcificado em LID com cerca de 1,5 cm. Sua história revelava uma mastectomia bilateral aos 21 anos e histerectomia por LU aos 26 anos. Ao exame físico nada foi evidenciado, paciente assintomática, não-tabagista, não possuindo comorbidades em tratamento.



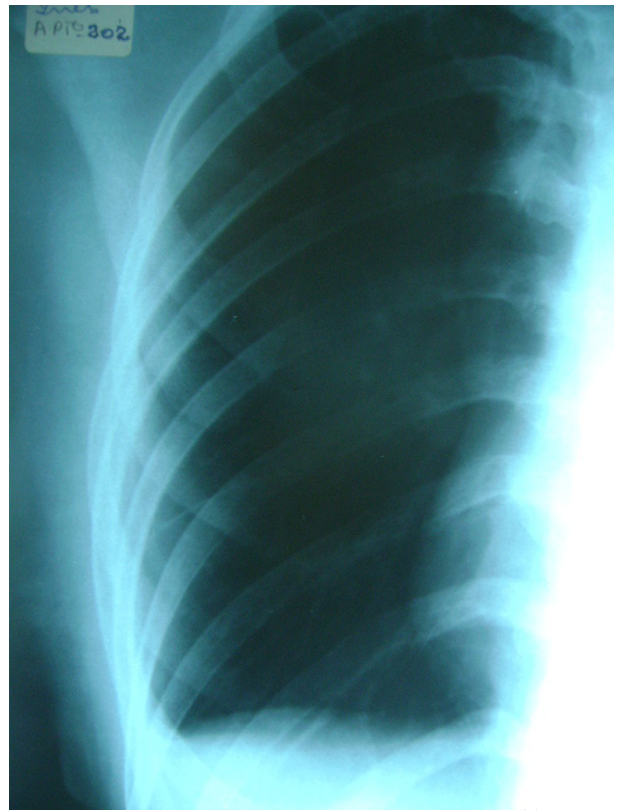
Radiografia 1: nódulos pulmonares múltiplos em paciente pré-cirúrgico.
Fonte: Os autores (1996).



Radiografia 2: nódulos pulmonares múltiplos em paciente pré-cirúrgico (detalhe HTD).
Fonte: Os autores (1996).



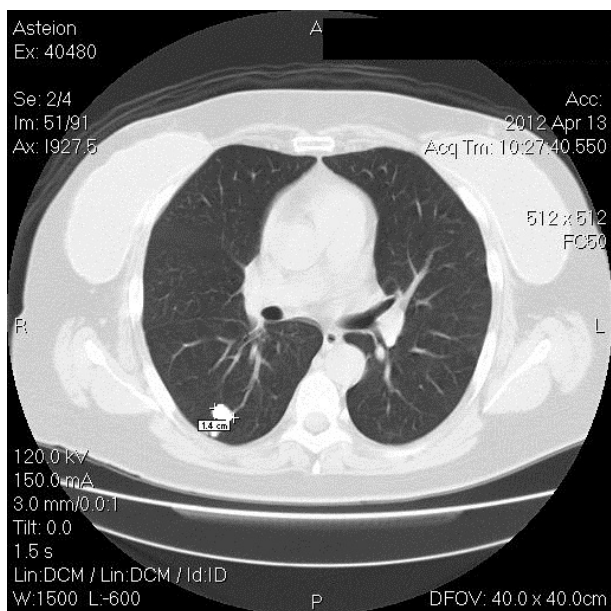
Radiografia 3: paciente em momento pós-cirúrgico de excisão de nódulos.
Fonte: Os autores (1997).



Radiografia 4: paciente em momento pós-cirúrgico (detalhe HTD).
Fonte: Os autores (1997).

A tomografia computadorizada (TC) evidenciava nódulos com contornos arredondados, bem delimitados distribuídos no parênquima pulmonar sendo um nódulo em HTD e seis em HTE (Tomografia 1).

Indicada à segmentectomia videolaparoscópica, sendo realizada ressecção por clampeamento de parte do parênquima com evidentes massas atípicas para o sítio e enviadas para congelação e imunohistoquímica. Os exames histopatológicos macroscópicos e



Tomografia 1: nódulo medindo cerca de 1,5cm em HTD.

Fonte: Os autores (2012)

microscópicos evidenciaram LBMP. A paciente teve boa evolução pós-operatória e encontra-se assintomática em seguimento por 30 meses.

3 DISCUSSÃO

Leiomioma é um tumor benigno que deriva da fibra muscular lisa, localizado principalmente no trato genito-urinário, gastrointestinal e, muito raramente, respiratório (QIU et al., 2011). Apesar de sua aparência benigna histologicamente, o leiomioma tem um baixo potencial maligno (ABELL; LITTLER, 1975; BACHMAN; WOLFF, 1976; ESTEBAN; ALLEN; SCHAERF, 1999; FILGUEIRAS et al., 2008; NUOVO; SCHMITTGEN, 2008; QIU et al., 2011; RODRIGUEZ et al., 2010; SHAFFER; PUGATCH; SUGARBAKER, 1990; VIEIRA et al., 2009). Segundo Filgueiras (2008) a aparência radiológica pulmonar é indistinguível de uma metástase maligna pulmonar.

No nível torácico, este tumor tem origens no esôfago, brônquios ou estruturas vasculares, há evidência de sua localização mediastinal, no parênquima pulmonar, parede torácica, diafragma e da cavidade pleural, de todos os tipos, a LBMP é o mais raro e o leiomioma mediastinal é o mais freqüente quando originário do esôfago, e alguns casos o descrevem originando da aorta ou veia cava (RODRIGUEZ et al., 2010; SHAFFER; PUGATCH; SUGARBAKER, 1990). A LBMP é ainda um ente bem definido como de potencial maligno baixo (ESTEBAN; ALLEN; SCHAERF, 1999; NUOVO; SCHMITTGEN, 2008).

Abramson e outros (2001) traz que os receptores de estrogênio e progesterona foram identificados em lesões pulmonares e levaram a opções de tratamento baseado na manipulação hormonal através de ooforectomia cirúrgica ou clínica sendo que as lesões pulmonares tendem a permanecer estáveis com regressão ocasional após o tratamento. No entanto, a terapia pode não ser sempre indicada. Os efeitos das alterações hormonais naturais, tais como a gravidez e a menopausa também foram associadas com a regressão da lesão.

Os pacientes apresentados possuem seguimento ambulatorial de 25 anos, 18 anos e 30 meses, respectivamente, todas assintomáticas e possuem íntima correlação com a clínica descrita na literatura científica. São tumores silenciosos clinicamente e a maioria dos pacientes é assintomática e sua presença é descoberta durante um aleatório estudo de imagem (FATIMA; AHMED; AZAM, 2010; QIU et al., 2011). A paciente do caso 02 ainda apresentou um diagnóstico de adenocarcinoma pulmonar em meio a leiomiomas, fato que corrobora com a preocupação de uma possível malignização do LBMP. Para os autores Abell e Littler (1975), Filgueiras e outros (2008), Rodriguez e outros (2010) os sintomas, quando presentes, não são específicos, e frequentemente estão relacionados ao tamanho do tumor ou a localização, manifestando-se como dor pleurítica, tosse, dispneia ou disfagia, sendo ainda que o exame físico tem geralmente resultados normais sem achados à ausculta pulmonar, e a bioquímica de sangue de rotina não proporciona qualquer relevância para o diagnóstico e não pode ser radiologicamente diferenciado de outros tumores da pleura. Segundo Fu e outros (2012) atualmente não existem diretrizes de tratamento padrão para metástase benigna de leiomioma pulmonar. A confirmação diagnóstica precisa e definitiva requer técnica histológica, com os achados de fibras musculares lisas, sem sinais de malignidade (ESTEBAN; ALLEN; SCHAERF, 1999; RODRIGUEZ et al., 2010). Técnicas imunohistoquímicas mostraram positividade, quando confrontado com a actina, vimentina, desmina e proteína HH35 e o fenótipo do leiomioma uterino, incluindo forte expressão de receptores de estrogênio e progesterona (ESTEBAN; ALLEN; SCHAERF, 1999; NUOVO; SCHMITTGEN, 2008; RODRIGUEZ et al., 2010).

4 CONCLUSÃO

O acompanhamento das três pacientes corrobora com o mencionado na literatura sobre a questão de após a menopausa os nódulos tenderem a não mais surgirem e/ou regredirem.

O tratamento de escolha segundo a literatura científica e realizado nos pacientes é a excisão cirúrgica dos nódulos mais exuberantes, que visa evitar os sintomas que acompanham o crescimento

tumoral, e possibilitar a análise microscópica e imunohistoquímica da peça cirúrgica para a confirmação do diagnóstico.

Benign metastasizing leiomyomatosis: a rare cause of pulmonary nodules

ABSTRACT

A pulmonary benign metastasizing leiomyomatosis (PBML) is a rare disease typically diagnosed in younger women with a history of hysterectomy for uterine leiomyoma (UL), characterized by the appearance of relatively small lung nodules, usually asymptomatic and may be found from three months to 20 years after hysterectomy. Until April/2014 were published in the literature review only 167 cases worldwide. The authors present a series of three cases of PBML in patients who underwent prior hysterectomy and reviewed the records of patients for extracting demographic information and other relevant research as the main complaint, surgical technique, histopathologic diagnosis and follow up in order to compare the results obtained in the present case reports in relation to those observed in the world scientific literature. The three female patients underwent hysterectomy between 20 and 35 years old and subsequently sought our assistance because they have discovered pulmonary nodules in routine radiographic examination, from 17 years after hysterectomy. All underwent surgical procedures and diagnosed with the rare PBML. The PBML in general has silent tumors and most patients are asymptomatic and is usually detected in routine tests. The symptoms are nonspecific or nonexistent. Diagnostic confirmation requires accurate histological technique, with the findings of smooth muscle fibers without signs of malignancy and immunohistochemical phenotype for the UL. The treatment of choice is surgical excision for confirmation by the histopathological diagnosis.

Keywords: Leiomyoma . Leiomyomatosis. Neoplasm Metastasis. Thoracic Surgery.

REFERÊNCIAS

ABELL, M.R.; LITTLER, E.R. Benign metastasizing uterine leiomyoma. Multiple lymph nodal metastases. *Cancer, Michigan*, no. 36, p. 2206–2213, 1975.

ABRAMSON, S. et al. Benign metastasizing leiomyoma: clinical, imaging, and pathologic correlation. *AJR, Cleveland*, no. 176, p. 1409–1413, 2001.

BACHMAN, D.; WOLFF, M. Pulmonary metastases from benign-appearing smooth muscle tumors of the uterus. *Am J Roentgenol, New York*, no. 127, p. 441–446, 1976.

ESTEBAN, J.M.; ALLEN, W.M.; SCHAERF, R.H. Benign metastasizing leiomyoma of the uterus: histologic and immunohistochemical characterization of primary and metastatic lesions. *Arch Pathol Lab Med, Burbank*, no. 123, p. 960–962, 1999.

FATIMA, S.; AHMED, Z.; AZAM, M. Benign metastasizing leiomyoma. *Indian J Pathol Microbiol, Karachi*, no. 53, p. 802–804, 2010.

FILGUEIRAS, M. et al. Leiomioma benigno metastatizante de veia cava inferior: rara complicação tardia de histerectomia. *Rev Col Bras Cir, Teresópolis*, n. 35, p. :274–276, 2008.

FU, Y. et al. Pulmonary benign metastasizing leiomyoma: a case report and review of the literature. *World J Surg Oncol, Pequim*, no. 10, p. 268–271, 2012.

NUOVO, G.J.; SCHMITTGEN, T.D. Benign Metastasizing Leiomyoma of the Lung: Clinicopathologic, Immunohistochemical, and Micro-RNA Analyses. *Diagn Mol Pathol, Columbus*, n. 17, p.145–150, 2008.

QIU, X. et al. Primary Leiomyoma of the pleura. *World J Surg Oncol, Tianjin*, no. 9, p. 76, 2011.

RODRIGUEZ, P.M. et al. Case report - Thoracic oncologic - Unusual primary pleural leiomyoma. *Interact CardioVasc Thorac Surg, Canary Island*, no. 10, p. 441–442, 2010.

SHAFFER, K.; PUGATCH, R.D.; SUGARBAKER, D.J. Primary mediastinal leiomyoma. *Ann Thorac Surg, Massachusetts*, no. 50, p. 301–302, 1990.

VIEIRA, S.C. et al. Leiomioma uterino metastatizante benigno: relato de dois casos. *Rev Bras Ginecol Obstet, Teresina*, no. 31, p. 411–414, 2009.

Enviado em 16/10/2014

Aprovado em 30/09/2016